

血行性播種によって全身の皮膚や粘膜に丘疹，潰瘍を生じる（図 25.23）。リンパ節腫脹を伴いやすい。病理組織学的に操舵輪（marine pilot's wheel）状の芽胞を認める（図 25.24）。*Paracoccidioides brasiliensis* による慢性肉芽腫性真菌感染症である。

7. コクシジオイデス症 *coccidioidomycosis*

アメリカ南西部，ラテンアメリカの砂漠地域における風土病である。*Coccidioides immitis* の吸入で肺病変が惹起され，血行性播種によって主に鼻部，鼻唇溝など顔面の中央部や四肢で丘疹を生じ，徐々に増大して結節，局面となる。

8. 北米ブラストミセス症 North American blastomycosis

北アメリカ中南部，中西部で発生し，日本では通常みられない。肺病変から皮膚，骨に病変を生じやすい。顔面，口腔粘膜に疣状丘疹や結節，潰瘍などを形成する。原因菌は *Blastomyces dermatitidis*。

9. ヒストプラズマ症 *histoplasmosis*

Histoplasma capsulatum による真菌感染症。熱帯，亜熱帯で発生し，とくにアメリカ・ミシシッピ川流域，アフリカ大陸で報告が多い。コウモリのすむ洞窟には本菌が生息しているといわれる。とくに AIDS 患者などで，吸入感染により全身に結節を形成することがある。

10. 皮膚ムーコル症 *cutaneous mucormycosis* ★

接合菌症（zygomycosis）ともいう。接合菌のケカビ目（*Mucorales*）に属する諸菌種による感染症。ケカビは自然界に普遍的に存在する。免疫不全患者や重症の糖尿病患者などが罹患しやすく，皮膚病変としては鼻尖部などに急速に壊疽を生じる。

11. 皮膚プロトテコーシス *cutaneous protothecosis*

Prototheca wickerhamii などの藻類による感染症。免疫不全者に生じることが多い。四肢に疣贅状^{ゆうぜい}の局面や結節を生じる。



図 25.23② パラコクシジオイデス症 (paracoccidioidomycosis)

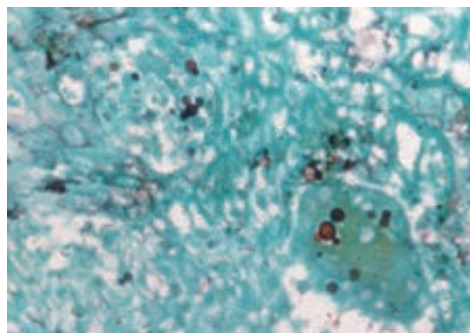


図 25.24 パラコクシジオイデス症の病理組織像 (グロコット染色)
黒染される胞子を真皮内に認める。