『あたらしい皮膚科学：第 3 版』のトップページへ

5. 癤（せつ），癰（よう）　furuncle，carbuncle ★

Essence

- **毛包炎が進行したもの．中心に膿栓を形成し，化膿性腫脹をきたす．**
- **1 つの毛包に発生したものが癤（いわゆる“おできぃ”），複数の毛包に広がったものが癰．**
- **治療は抗菌薬の投与，切開排膿．**

症状

毛孔一致性の紅色小丘疹や膿疱（毛包炎）が進行して硬結を伴うようになり（**図 24.6**），発赤，壊死，自発痛，局所熱感が著明となる．数日から数週で硬結は軟化して膿瘍になり，自壊して排膿されると症状は急速に改善される．小瘢痕を残して治癒する．このような病変が 1 つの毛包で生じたものが癤（furuncle）である．癤が長期間にわたって反復して発生するか多発性に認めるものを癤腫症（furunculosis）といい，糖尿病や内臓悪性腫瘍，AIDS などを背景に生じることがある．また，顔面に生じた癤を面疔（めんちょう）（facial furuncle）と呼ぶ．

癤がさらに増悪し，隣接する複数の毛包にわたって炎症が拡大したものが癰である（**図 24.7**）．半球状に隆起する発赤や腫脹・硬結として観察され，頂上に複数の膿栓を認める（**図 24.6**）．強い疼痛と発熱，倦怠感などの全身症状を呈することが多い．項背部，大腿などに好発する．

診断

毛孔に一致した尖（せん）型，有痛性，紅色の腫脹があり，中心に膿点があれば確定診断可能であるが，炎症性類表皮嚢腫（21 章 p.417 参照）などと鑑別困難な場合もある．

鑑別診断

炎症性類表皮嚢腫は，もともと存在した類表皮嚢腫に炎症や細菌感染を生じて膿瘍化したものである．癤は尖型の腫脹で膿栓を認めることが多いのに対し，炎症性類表皮嚢腫はドーム状に隆起し，切開，排膿すれば白色粥状（じゅくじょう）の内容物や嚢腫壁が同時に排出される．化膿性汗腺炎は腋窩などアポクリン腺の存在部位に好発し，慢性に経過する．

治療

セフェム系などの抗菌薬の内服，ないし重症例では点滴静注を行う．波動を触れる（膿瘍形成）場合は局所麻酔下に切開，

図 24.6　癤（furuncle），癰（carbuncle）
毛包炎が進行すると膿瘍となり癤を生じる（上）．癤がさらに増悪し複数の癤が集簇して大きな膿瘍を形成すると癰になる（下）．

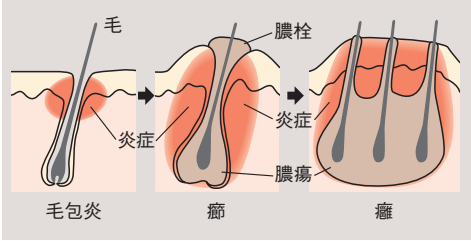

図 24.7　毛包性細菌感染症の分類

図 24.8　細菌性爪囲炎（bacterial paronychia）
爪指，爪囲部の化膿性炎症．著明な圧痛を伴う．

排膿を行う．

6. 細菌性爪囲炎（そういえん）　bacterial paronychia

同義語：瘭疽（ひょうそ）（whitlow，felon）

Essence

- **爪甲（そうこう）周囲で化膿性炎症をきたしたもの．擦過傷や陥入爪（かんにゅうそう）などを契機に発症することが多い．**
- **拍動性の疼痛，発赤腫脹や膿瘍形成が主症状．**
- **治療は抗菌薬の内服，切開排膿など．**

症状

爪甲周囲の皮膚や皮下組織に細菌感染を生じ，拍動性の疼痛，腫脹，発赤，熱感，膿瘍などをみる（**図 24.8**）．緑膿菌感染の場合，爪甲が緑色を帯びる（19 章 p.372，緑色の爪参照）．爪甲剥離を生じることがある．日本では本症を俗に瘭疽（whitlow）と称するが，欧米で whitlow というと，ヘルペス性瘭疽（herpetic whitlow，23 章 p.489 参照）をさす場合が多い．

病因

黄色ブドウ球菌や A 群 β 溶血性レンサ球菌，緑膿菌などによる．刺傷，陥入爪，絆創膏貼布（ちょうふ）などが誘因となって発症することが多い．

鑑別診断・治療

抗悪性腫瘍薬（10 章 p.159）やエトレチナートによる薬剤性爪囲炎，粘液嚢腫，グロムス腫瘍，Osler（オスラー）結節，ヘルペス性瘭疽，カンジダ性爪囲炎などとの鑑別を要する．治療は局所安静と冷却，抗菌薬の外用および内服．必要に応じて切開排膿を考慮する．

7. 乳児多発性汗腺膿瘍
multiple sweat gland abscesses of infant

同義語：ブドウ球菌性汗孔周囲炎（periporitis staphylogenes）

新生児や乳幼児の顔面や頭部，背部，殿部に，有痛性の膿疱や皮下硬結，膿瘍を多発する．軽度の発熱を伴うこともある．汗疹（19 章 p.360 参照）が先行し，閉塞したエクリン汗腺に黄色ブドウ球菌が感染することで生じる．夏季に好発し，俗に“あせものより”と呼ばれる．治療は抗菌薬の内服および外用，必