3. 帯状疱疹　herpes zoster，shingles ★

Essence

- **神経節に潜伏していた水痘帯状疱疹ウイルス（VZV）の再活性化による．**
- **神経支配領域に一致した部位に，帯状に疱疹（ヘルペス，小水疱の集簇）を形成．神経に沿った疼痛を伴う．**
- **免疫能低下状態では，神経領域と関係なく水疱が汎発化することがある．**
- **治癒後も疼痛を残すことがある（帯状疱疹後神経痛；PHN）．耳周囲に生じた場合は聴覚障害や末梢性顔面神経麻痺をきたすことがある（Ramsay Hunt 症候群）．**

症状

大きく皮膚症状と神経症状に分けられる．皮疹出現の数日前から，一定の神経支配領域に疼痛や知覚異常を前駆症状として認めることが多い．その後，同部位に浮腫性紅斑が生じ，小水疱を混じる（**図 23.9**）．

①皮膚粘膜症状

一定の神経支配領域（デルマトーム，dermatome，**図 23.10**）に一致した皮膚に浮腫性紅斑が出現し，帯状に配列する．肋間神経領域が最も多く，ついで顔面（三叉神経領域）に発生する．続いて小丘疹が発生し，小水疱の集簇（疱疹，ヘルペス）に変化する．どの水疱もほぼ同じ経過をとり，新旧の水疱が混在する水痘とは異なる経過を呈する．水疱はやがて破れてびらんとなり，痂皮形成を経て 2 ～ 3 週間で治癒する．

②神経症状

神経痛は皮疹出現に先行し，数日前から現れることが多い．疼痛のピークは皮疹が出てから 7 ～ 10 日後である．疼痛の程度はさまざまで，軽い知覚障害から不眠をきたす激しいものまである．運動神経麻痺を生じることもある．多くは皮疹の軽快とともに疼痛も軽快する．

③特殊な病型

汎発性帯状疱疹（はんぱつ）：免疫抑制薬やステロイド内服，基礎疾患などにより免疫能低下状態にあった場合，典型的な帯状疱疹の皮疹出現後数日経過してから，全身に小水疱（散布疹）を生じることがある．水痘に準じた感染対策を要する．

眼合併症：三叉神経第 1 枝（眼神経）での帯状疱疹では，結膜炎や角膜炎などの眼合併症を認めることがある．ごくまれに急性網膜壊死（えし）（acute retinal necrosis）などを生じて失明に至ることもある．とくに，鼻背部に帯状疱疹を認めた場合は高率に

図 23.9①　帯状疱疹（herpes zoster）
さまざまな部位に生じた帯状疱疹．



図 23.9②　帯状疱疹（herpes zoster）（三叉神経第 1 枝および第 2 枝）
結膜炎，角膜炎などの眼合併症所見を伴う例がある．まれに両側性になる（d）．

眼合併症を伴う（Hutchinson（ハッチンソン）徴候）．これは，鼻毛様体神経が鼻背部皮膚と眼球に分布するためである．

Ramsay（ラムゼイ） Hunt（ハント） 症候群：外耳道や耳介の帯状疱疹で，末梢性顔面神経麻痺や内耳神経障害を伴うことがある．膝神経節の浮腫が顔面神経を圧迫することにより発生すると考えられる．まれに水疱を形成せず，顔面神経麻痺のみが発生する場合もある（zoster sine herpete）．

帯状疱疹後神経痛（post-herpetic neuralgia；PHN）：皮疹の消失後（発症後 3 か月以上）も神経痛が持続する場合をさす．神経の不可逆的変性のために起こるとされる．高齢者や，著しい皮疹が出現した者に発生しやすい．局所の違和感が持続する程度のものから，不眠をきたすほどの激しい発作性疼痛が年余にわたるものまである．

病因・疫学

水痘の罹患後，潜伏感染をしていた VZV が再活性化することで生じる．水痘罹患時に VZV は知覚神経を伝わって神経節へ到達するが，水痘が治癒し抗 VZV 抗体が上昇した後も，後根神経節細胞内に潜伏感染を続ける．ストレスや老化，内臓悪性腫瘍，免疫能低下などが契機となり（**図 23.1** 参照），VZV が再増殖することで発症する．好発年齢は 10 ～ 20 歳代と 50 歳代以降．

診断・検査

単純疱疹や水痘と同じく，Tzanck 試験（**図 23.11**）やウイルス抗原の検出，血清学的診断などを行う．三叉神経第 1 枝病変では早期の眼科コンサルトを要する．耳周囲の病変では顔面神経麻痺の出現に注意する．

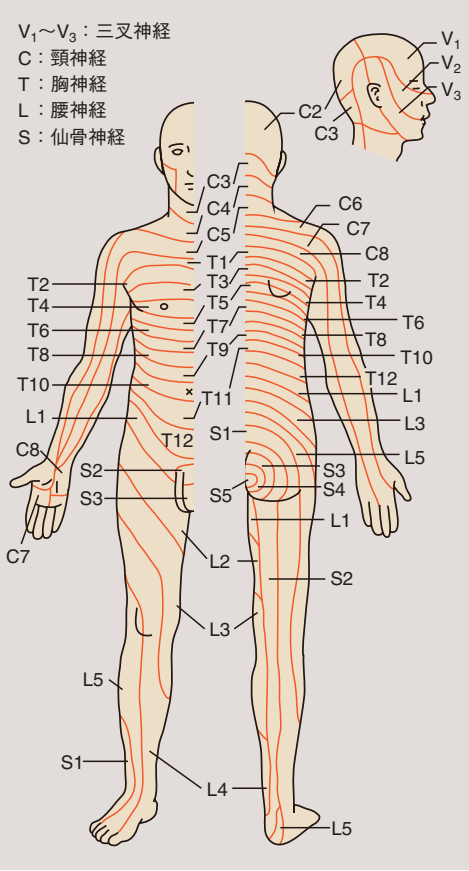

図 23.10　デルマトーム（dermatome）

MEMO
帯状疱疹関連痛
（zoster-associated pain；ZAP）

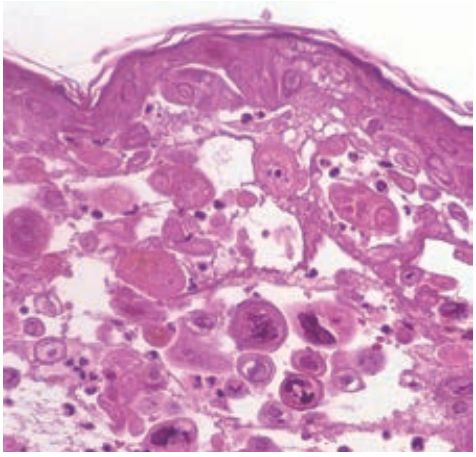

図 23.11　帯状疱疹の病理組織像
著明な balloon cell.

治療・予後

急性期の疼痛を緩和し，合併症や後遺症を残さないようにすることを目標とする．早期の抗ウイルス薬内服，重症例では点滴が原則となる．NSAIDs，ビタミン B_{12} などが対症的に用いられる．健常人では一度罹患すると，低下した細胞性免疫が再構成されるため，基本的に終生免疫を獲得する．

PHN に対してはプレガバリン，抗うつ薬，ノイロトロピン®，ビタミン B_{12} 内服，温熱療法や低反応レベルレーザー治療（low level laser therapy；LLLT）などの理学療法，神経ブロックなどが行われる．症状が強い例ではペインクリニックの対象となる．

近年，高齢者に対する帯状疱疹の発症予防として，水痘ワクチン接種の有効性が示されている．

B. 疣贅（ゆうぜい）を主体とするもの　viral infections whose main symptom is verruca

1. 尋常性疣贅　verruca vulgaris，common wart　★

Essence

- ヒト乳頭腫ウイルス（HPV）感染による．
- いわゆる“いぼ”．指趾や手背足底に好発し，自覚症状はほとんどない．
- 治療は液体窒素による冷凍凝固，グルタルアルデヒドなどの外用，炭酸ガスレーザー，電気凝固など．自然治癒もある．

病因

パポバウイルス科のヒト乳頭腫ウイルス（human papilloma virus；HPV）による．HPV-2 が主体であるが，その他に 27，57 型などが発症しうる（**表 23.1**）．ウイルスは皮膚の微小外傷から侵入し，角化細胞に感染する．角化細胞の分化に伴ってウ

図 23.12①　尋常性疣贅（verruca vulgaris）

表 23.1　主な HPV の型と臨床症状の関係