『あたらしい皮膚科学：第 3 版』のトップページへ

性皮膚炎や湿疹をもつ乳幼児に好発する．アトピー性皮膚炎の成人患者や免疫能低下状態で本症の再発を繰り返すことがある．HSV-1（ときに HSV-2）の初感染ないし再活性化による．突然の高熱と全身リンパ節腫脹をきたし，湿疹病変の上に小水疱を多発する．紅暈（こううん）を伴い，融合して大きなびらんを形成する（**図 23.5**）．膿疱，出血，細菌感染（とくに A 群 β 溶血性レンサ球菌）を伴うことも少なくない．顔面や上半身を中心に出現するが，乳幼児では全身に生じることも多い．皮疹は通常 4 ～ 5 日で痂皮を形成するが，新しい皮疹を次から次へと形成する．

④性器ヘルペス（genital herpes）

性行為により感染することが多く，STI（sexually transmitted infection）の一種である．思春期以降の男女に発生することが多いが，まれに乳幼児にみられることがあり，母親や看護師の手指から感染する場合もある．原因ウイルスは主に HSV-2 であるが，近年 HSV-1 によるものも増加している．男性では亀頭や包皮，女性では陰唇，会陰部に好発し，小水疱や小潰瘍を生じて激痛を伴う．鼠径リンパ節の有痛性腫大を認めることもある．初感染では 2 ～ 4 週間で自然治癒するが，まれに仙骨神経根が障害され排尿障害をきたす．とくに HSV-2 感染では再発傾向が強く，数週間ごとに皮疹を繰り返す例もある．また，分娩前に性器ヘルペスを発症した場合は，子に重篤な新生児ヘルペス（neonatal herpes）をきたすことがあるため，帝王切開や早期の抗ウイルス薬投与を考慮する．

⑤ヘルペス性瘭疽（ひょうそ）（herpetic whitlow）

指先の微小外傷から HSV-1（ときに HSV-2）が侵入し，指に有痛性の水疱や膿疱が群生する．他部位に比較して，水疱が破れにくいのが特徴的である．指しゃぶりをする小児や，成人例では歯科医などにみられる．再発性で治癒には 2 ～ 4 週間を要する．

HHV の慣用的な名称　MEMO

図 23.4　ヘルペス性歯肉口内炎（herpetic gingivostomatitis）

図 23.5①　Kaposi 水痘様発疹症（Kaposi's varicelliform eruption）
強い紅暈を伴い，小水疱は融合して大きなびらん面を形成する．

図 23.5②　Kaposi 水痘様発疹症（Kaposi's varicelliform eruption）

図 23.6①　水痘（varicella, chickenpox）
成人発症例.

2. 水痘　varicella, chickenpox ★

Essence

- いわゆる“水疱瘡（みずぼうそう）”．小児に好発.
- 水痘帯状疱疹ウイルス（VZV）の初感染による．きわめて感染性が強い.
- 発熱と同時に全身に紅斑性丘疹が出現．個疹は水疱，膿疱，痂皮化して治癒するが，次々に新しい皮疹が出現し，新旧の皮疹が混在する．7～10 日で治癒する.
- 治療は抗ウイルス薬ならびに対症療法．小児に対するアスピリンは禁忌.

症状

潜伏期は 2～3 週間ほどで，発熱（37～38℃）や全身倦怠感とともに，全身に紅斑性丘疹が出現する．一見，虫刺（ちゅうし）症に類似した紅暈を伴う小水疱を生じるが，頭皮にも水疱を生じることが特徴的である．水疱は口腔粘膜や眼瞼結膜などにも形成される．個々の皮疹は瘙痒を伴い，数日の経過で紅斑→丘疹→水疱→膿疱→痂皮と進行する．次々に新しい皮疹が発生するため，新旧の皮疹が混在する（**図 23.6**）．全経過は 7～10 日で，瘢痕を残さず治癒する（**図 23.7**）が，掻破や二次感染を起こした皮疹は瘢痕となる.

合併症として，二次性の細菌感染（伝染性膿痂疹，蜂窩織炎（ほうかしきえん）など），肺炎，脳炎（高熱や頭痛など髄膜刺激症状），一側性の高音障害型感音性難聴（Ramsay（ラムゼイ） Hunt（ハント） 症候群の一部ともいわれる），Reye（ライ） 症候群（脳症と脂肪肝の合併）などがある.

病因・疫学

水痘帯状疱疹ウイルス（varicella zoster virus；VZV）の初感染による．空気感染や接触感染により上気道に侵入したウイルスは，所属リンパ節で増殖し第 1 次ウイルス血症を起こす．さらに肝臓や脾臓で増殖し，第 2 次ウイルス血症をきたして皮

MEMO

空気感染と飛沫感染

膚に到達，水疱を形成する．不顕性感染は約5%とされる．乳幼児～学童前半期に好発，9歳で抗体保有率は95%に達する．近年では初感染年齢が上昇し，成人の水痘も増加傾向にある．成人例では脳炎や肺炎を合併しやすく，重症化しやすい．

検査所見・診断

早期診断にはTzanck試験が有用であり，感染角化細胞がballoon cellとしてみられる（**図23.8**）．水疱内容のモノクローナル抗体による蛍光抗体法や，血清抗体価の測定も行われる．

治療

重症化を避けるために抗ウイルス薬を内服することも多い．小児では対症療法を行い，瘙痒に対しては抗ヒスタミン薬内服，皮疹に対してはワセリンや抗菌薬含有軟膏の外用．小児科では石炭酸亜鉛華リニメント（カチリ）外用も頻用される．Reye症候群の発症を避けるためアスピリンは用いない．成人や免疫不全者，新生児などでは抗ウイルス薬の点滴を行う．

予防

学校保健安全法により，皮疹がすべて痂皮化するまで出席停止とする．弱毒生ワクチンの予防接種も行われている．本症患者は発症の1～2日前から，すべての皮疹が痂皮化するまで感染性を有する．感染機会の72時間以内であれば水痘ワクチンにより60～80%は発症を阻止できる．感染機会の72時間以降であっても，抗ウイルス薬の予防的内服により軽症化が期待できる．免疫不全者では重篤化しうるため，抗VZV抗体高力価ガンマグロブリンも使用することがある．

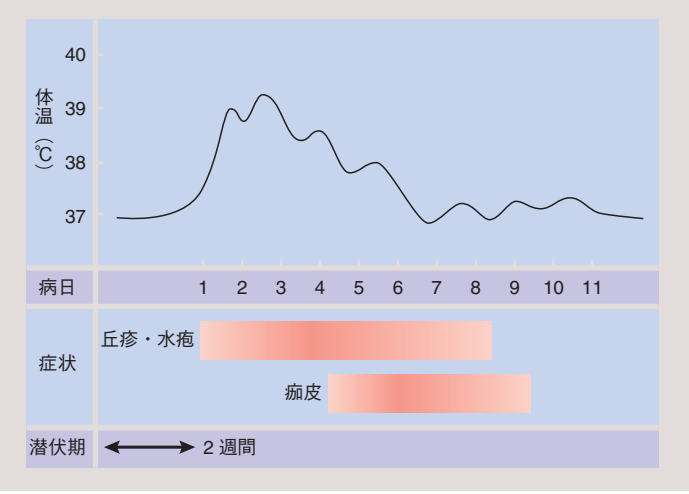

図23.7　水痘の経過

図23.6②　水痘（varicella, chickenpox）

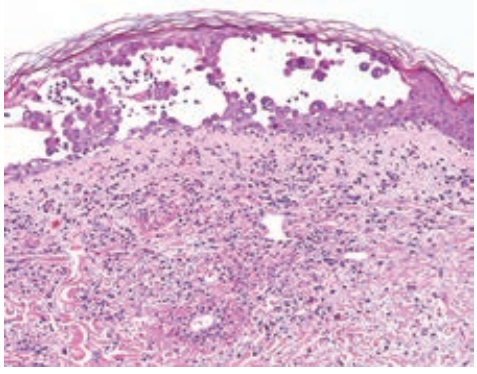

図23.8　水痘の病理組織像
表皮ではballoon cellと棘融解を認める．真皮では血管障害を伴っている．