



メトトレキサート関連リンパ増殖性疾患  
(methotrexate-related lymphoproliferative disorder)

MEMO

## 2. 原発性皮膚濾胞中心リンパ腫<sup>ろほう</sup> primary cutaneous follicle center lymphoma ; PCFCL ★

頭頸部や体幹に好発する。濾胞中心細胞に類似した中～大型の細胞が増殖する (図 22.48)。腫瘍細胞は Bcl-6 陽性, CD5 陰性, Bcl-2 陰性, MUM-1/IRF4 陰性, Ki67 < 50%。濾胞構造をとる場合ととらない場合があり, 前者では CD10 陽性。5 年生存率は 95% と予後がよい。

## 3. 原発性皮膚びまん性大細胞型 B 細胞リンパ腫, 下肢型 primary cutaneous diffuse large B-cell lymphoma, leg type ; PC-DLBCL ★

高齢者の下肢に好発するが, 必ずしも下肢に生じるとは限らない。大型で異型性の強い, 濾胞中心芽細胞あるいは免疫芽球様細胞がびまん性に増殖する (図 22.49)。Bcl-2 陽性, MUM-1/IRF4 陽性が重要。予後はやや不良で, 5 年生存率は約 50% である。



図 22.48 原発性皮膚濾胞中心リンパ腫 (primary cutaneous follicle center lymphoma)

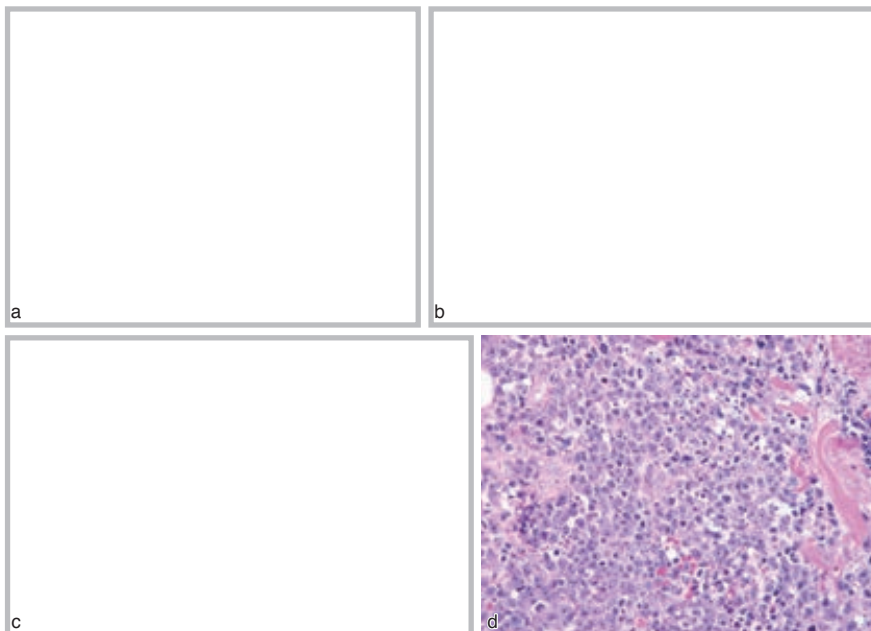


図 22.49 原発性皮膚びまん性大細胞型 B 細胞リンパ腫, 下肢型 (primary cutaneous diffuse large B-cell lymphoma, leg type) a: 肩問部の結節. b: 胸部の腫瘍. c: 肘頭の結節. d: c 症例の病理所見. 独特の形状をした核をもつ大きな非定型リンパ球の増殖を認める. 核分裂像もみられる。