

F. 間葉系腫瘍 mesenchymal tumors

間葉系腫瘍（軟部腫瘍）は、その由来や分化方向から①線維芽細胞や筋線維芽細胞由来、②脂肪細胞由来、③筋組織由来、④血管内皮細胞由来、⑤分化方向が不定なもの、⑥未分化なものなどに大別される。また間葉系腫瘍では良性・悪性のほかに、中間群（intermediate）と呼ばれる生物学的挙動をとる腫瘍があり、転移しないが局所再発傾向が強いものや、まれに他臓器転移するものが含まれる。本章では悪性腫瘍と中間群腫瘍を取り上げる。

a. 線維芽細胞・筋線維芽細胞系腫瘍 fibroblastic/myofibroblastic tumors

1. 隆起性皮膚線維肉腫 ★ dermatofibrosarcoma protuberans ; DFSP

成年男子の体幹に好発する、線維組織球由来と推定される中間群（上記参照）腫瘍。皮内および皮下の硬結として初発し、半球状～茸状の腫瘍を生じる（**図 22.28**）。暗赤褐色で硬く、びらんや痂皮を伴うことも多い。進行は緩徐。病理組織学的には、腫瘍細胞および線維が渦を巻くように配列するのが特徴的で、花むしる様配列（storiform pattern）と表現される（**図 22.29**）。核分裂像や異型性は乏しい。また、腫瘍細胞は血液凝固第 XIIIa 因子陰性、CD34 陽性。COL1A1-PDGFB 融合遺伝子を大部分の症例で認める。転移をきたすことはまれ（10%以下）であるが、容易に局所再発するので広範囲切除を要する。

特に色素産生の強いものを ^{ベドナー}Bednar 腫瘍という。また、一部に線維肉腫様の病理所見〔魚の背骨様（herringbone）パターン〕を伴うものは、遠隔転移しやすいため注意が必要である。

2. 孤立性線維性腫瘍 solitary fibrous tumor

同義語：血管外皮細胞腫（hemangiopericytoma）

弾性硬の比較的境界明瞭な結節が体幹や顔面などに生じる、中間群の腫瘍。病理組織学的には膠原線維の増加する領域と、紡錘形細胞が方向性なく（patternless）増生する領域が観察される。CD34, CD99, Bcl-2 陽性。NAB2-STAT6 融合遺伝子が大部分の例でみられる（p.465 MEMO 参照）。



図 22.28 隆起性皮膚線維肉腫（dermatofibrosarcoma protuberans）

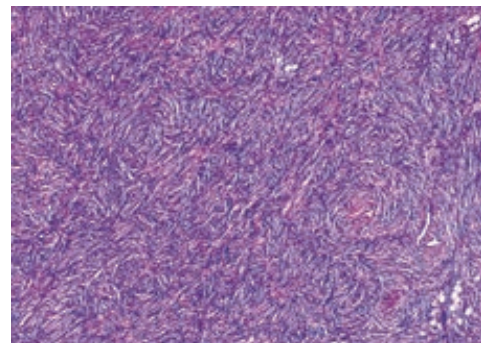


図 22.29 隆起性皮膚線維肉腫の病理組織像
花むしる様配列（storiform pattern）。