

腫瘍を生じる。膠原線維に加え、弾性線維の増生を認める（図 21.62）。

9. 硬化性線維腫 sclerotic fibroma

直径 2 cm 大までのドーム状小結節。病理組織学的には、腫瘍内に硬化した膠原線維が花むしろ様に密に存在し、細胞成分はほとんどない。Cowden 症候群（p.411 MEMO 参照）で多発することがある。

10. 結節性筋膜炎 nodular fasciitis

30 歳代の前腕に好発。外傷などが誘因となり、1～2 週間で急速に直径 2～3 cm の皮下結節を形成し、圧痛や自発痛を伴うことが多い（図 21.63）。病理組織学的には、筋膜付近で幼若な線維芽細胞様細胞が不規則（束状、渦巻き状）に増殖する。血管の増生、ムチンの沈着や核分裂像もみられ、いわゆる肉腫（線維肉腫、未分化多形細胞肉腫、平滑筋肉腫、粘液型脂肪肉腫、隆起性皮膚線維肉腫）との鑑別を要する。本症は自然治癒傾向を示す。

11. 腱鞘巨細胞腫 giant cell tumor of tendon sheath

手指の関節近傍に好発。直径数 mm～4 cm の、硬い多房性の皮内ないし皮下結節。正常皮膚色で単発性、痛みはない。組織球様細胞や巨細胞の増殖を特徴とする（図 21.64）。腱鞘あるいは滑膜由来の腫瘍と考えられている。外科的に全摘出する。

12. デスモイド腫瘍 desmoid tumor

肩、胸壁、大腿などの筋、腱膜に好発する直径数～10 cm の正常皮膚色の硬い深在性の腫瘍。病理組織学的に、分化した線維芽細胞と膠原線維からなる良性の線維性腫瘍だが、ゆっくと浸潤性に増大し、再発率が高い。

13. 皮膚粘液腫 cutaneous myxoma

数 cm 以下の軟らかい結節性の良性腫瘍。自覚症状はない。病理組織学的には粘膜様組織内に星芒状あるいは紡錘形をした腫瘍細胞が浮かぶように認められる。ムチン沈着症（17 章 p.319 参照）とは異なる、独立した疾患である。



図 21.62 弾性線維腫 (elastofibroma)



図 21.63 結節性筋膜炎 (nodular fasciitis)

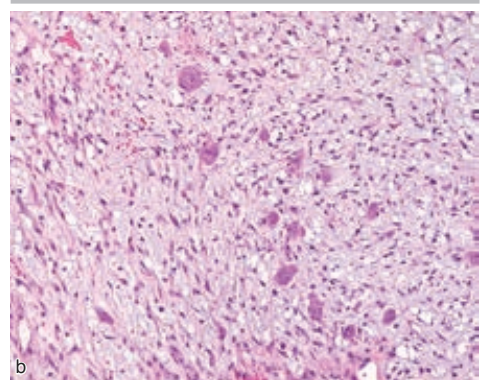


図 21.64 腱鞘巨細胞腫 (giant cell tumor of tendon sheath)
a: 臨床像。b: 病理組織像。

血管線維腫 (angiofibroma) MEMO