図 21.59　手掌足底線維腫症（palmoplantar fibromatosis）
本例は手掌線維腫症（Dupuytren 拘縮）なので手指が屈曲拘縮している．

図 21.60　鼻部線維性丘疹（fibrous papule of the nose）

図 21.61　後天性指趾被角線維腫（acquired digital fibrokeratoma）

治療

初期の病変に対しては，ステロイド外用薬 ODT，持続的圧迫，ステロイド局注，トラニラスト内服が行われるが，難治である．病変が高度な場合や機能障害を伴う場合は，外科的に切除した後に上記治療および放射線照射を試みる．

4. 手掌足底線維腫症　palmoplantar fibromatosis ★

手掌または足底の腱膜に硬い索状物が生じる，手掌腱膜，足底腱膜の増生による深在性の線維腫症である．進行すると屈曲拘縮をきたして有痛性になる．手掌線維腫症（Dupuytren（デュピュイトラン）拘縮）は尺側に好発する（**図 21.59**）．足底に生じた場合は Ledderhose（レダーホース）病という．アルコール依存，糖尿病，てんかん患者に生じやすい．原因は不明であるが約半数に家族歴があり，遺伝的要因も示唆される．腱膜切除術やリハビリテーションを行う．

5. 真珠様陰茎小丘疹　pearly penile papule

陰茎の冠状溝に 1 ～ 3 mm 大のドーム状で白色調の丘疹が列序性に多発する．いわゆる血管線維腫で，生理的なものであるため病的意義はない．女性の小陰唇にみるものを腟前庭乳頭症（vestibular papillae of the vulva）という．尖圭（せんけい）コンジローマ（23 章 p.496）との鑑別を要する．

6. 鼻部線維性丘疹　fibrous papule of the nose

顔面や頸部に単発する，正常皮膚色から褐色，紅色で直径 10 mm 以下の硬めのドーム状丘疹（**図 21.60**）．病理組織学的に血管線維腫を呈する．

7. 後天性指趾被角線維腫
acquired digital fibrokeratoma

正常皮膚色で弾性硬，表面に過角化を伴い，ドーム状あるいは円筒状に突起した小結節（**図 21.61**）．指趾に好発し，まれに手掌足底に生じる．結節性硬化症（20 章 p.394 参照）で爪囲に生じたものを Koenen（ケネン）腫瘍という．病理組織学的には過角化，膠原線維と線維芽細胞の増殖，および豊富な小血管を認める．

8. 弾性線維腫　elastofibroma

主に肩甲骨下部に左右両側性にドーム状ないし扁平な盤状の

腫瘤を生じる．膠原線維に加え，弾性線維の増生を認める（**図 21.62**）．

9. 硬化性線維腫　sclerotic fibroma

直径 2 cm 大までのドーム状小結節．病理組織学的には，腫瘍内に硬化した膠原線維が花むしろ様に密に存在し，細胞成分はほとんどない．Cowden 症候群（p.411 MEMO 参照）で多発することがある．

10. 結節性筋膜炎　nodular fasciitis

30 歳代の前腕に好発．外傷などが誘因となり，1 ～ 2 週間で急速に直径 2 ～ 3 cm の皮下結節を形成し，圧痛や自発痛を伴うことが多い（**図 21.63**）．病理組織学的には，筋膜付近で幼若な線維芽細胞様細胞が不規則（束状，渦巻き状）に増殖する．血管の増生，ムチンの沈着や核分裂像もみられ，いわゆる肉腫（線維肉腫，未分化多形細胞肉腫，平滑筋肉腫，粘液型脂肪肉腫，隆起性皮膚線維肉腫）との鑑別を要する．本症は自然治癒傾向を示す．

11. 腱鞘巨細胞腫　giant cell tumor of tendon sheath

手指の関節近傍に好発．直径数 mm ～ 4 cm の，硬い多房性の皮内ないし皮下結節．正常皮膚色で単発性，痛みはない．組織球様細胞や巨細胞の増殖を特徴とする（**図 21.64**）．腱鞘あるいは滑膜由来の腫瘍と考えられている．外科的に全摘出する．

12. デスモイド腫瘍　desmoid tumor

肩，胸壁，大腿などの筋，腱膜に好発する直径数～ 10 cm の正常皮膚色の硬い深在性の腫瘤．病理組織学的に，分化した線維芽細胞と膠原線維からなる良性の線維性腫瘍だが，ゆっくりと浸潤性に増大し，再発率が高い．

13. 皮膚粘液腫　cutaneous myxoma

数 cm 以下の軟らかい結節性の良性腫瘍．自覚症状はない．病理組織学的には粘膜様組織内に星芒（せいぼう）状あるいは紡錘形をした腫瘍細胞が浮かぶように認められる．ムチン沈着症（17 章 p.319 参照）とは異なる，独立した疾患である．

図 21.62　弾性線維腫（elastofibroma）

図 21.63　結節性筋膜炎（nodular fasciitis）

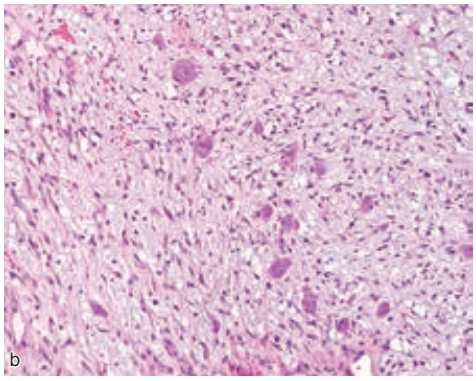

図 21.64　腱鞘巨細胞腫（giant cell tumor of tendon sheath）
a：臨床像．b：病理組織像．

血管線維腫（angiofibroma） MEMO