

7. 皮膚動静脈奇形 cutaneous arteriovenous malformation

先天的な血管奇形と、胎生期の動静脈瘻が複数個あることが基盤である。出生時には毛細血管奇形の外観を呈するか、あるいはそれほど目立たない場合もあるが、ある時期から増大傾向を示し、表皮が熱感を伴って腫脹する。拍動や振戦も伴う。四肢で生じた場合には、患部の肥大や延長を認め、Klippel-Trenaunay-Weber 症候群 (20 章 p.401 参照) をきたすこともある。

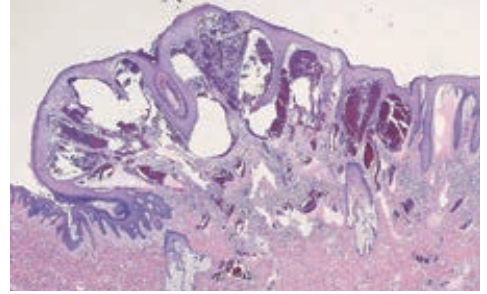


図 21.54 被角血管腫の病理組織像
表皮直下乳頭層の著明な毛細血管の拡張。

H. 線維組織系腫瘍 fibrous tumors

1. 軟性線維腫 soft fibroma

類義語：アクロコルドン (acrochordon), スキンタッグ (skin tag), 懸垂性線維腫 (fibroma pendulum)

症状

頸部や腋窩、鼠径などに好発する。半球状～有茎の、柔軟で常色～淡褐色調の腫瘍。表面に皺が多い (図 21.55)。頸部や腋窩などに糸状の小腫瘍 (長さ 2～3 mm) が多発するものをアクロコルドンないしスキンタッグ、体幹に単発するやや大きなもの (直径約 1 cm) を軟性線維腫、これがさらに巨大になり皮膚面から垂れ下がるようになったものを懸垂性線維腫と呼び、それぞれ区別している。肥満者、女性に好発し、一種の加齢変化と考えられている。

病理所見

膠原線維の増生が主体であり、細胞成分に乏しい。軟性線維腫や懸垂性線維腫では、腫瘍の中に脂肪細胞を有する場合も多い。

治療

必要があれば茎を切除ないし凍結療法。

2. 皮膚線維腫 dermatofibroma ★

同義語：線維性組織球腫 (fibrous histiocytoma)

Essence

- 線維芽細胞やマクロファージが真皮内で限局性に増殖した良性的硬い腫瘍。虫刺症^{ちゅうし}などの外傷に反応して発生する場合



図 21.55 軟性線維腫 (soft fibroma)