『あたらしい皮膚科学：第 3 版』のトップページへ

図 21.27　稗粒腫（milium）

a

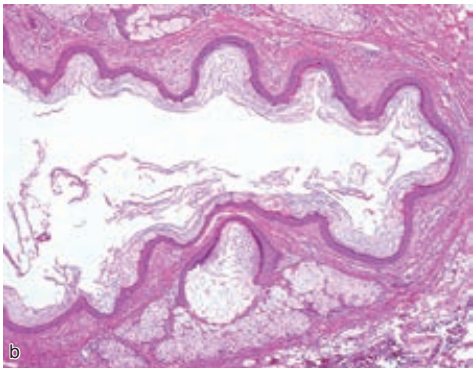

b

図 21.28　皮様嚢腫（dermoid cyst）

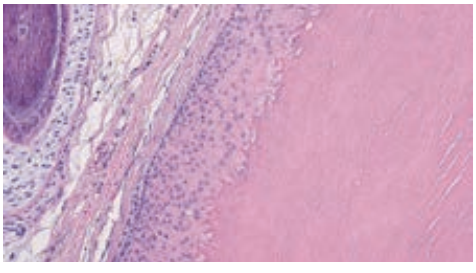

図 21.29　外毛根鞘嚢腫（trichilemmal cyst）の病理組織像
外毛根鞘性角化を呈し顆粒層を伴わずに角化している．

定義・病因

原発性のものは，胎生期の上皮芽の迷入により角化性嚢腫が形成されて発症すると考えられる．続発性のものは，水疱症（栄養障害型表皮水疱症，後天性表皮水疱症など），熱傷瘢痕，放射線皮膚炎などに引き続いて生じる．付属器や角化細胞がこれらの疾患によって破壊され，表皮下で嚢腫状に増殖して発症する．

治療

注射針やメスで小切開し，白色球状の内容物を排出する．

3.　皮様嚢腫　dermoid cyst

頭部に好発する直径 1 ～ 4 cm の半球状に隆起した皮下結節（**図 21.28a**）．出生時から存在する．類表皮嚢腫と誤診されやすい．病理組織学的には，表皮から構成される嚢腫壁に加え，脂腺や汗腺などが認められる（**図 21.28b**）．

4.　外毛根鞘嚢腫　trichilemmal cyst

同義語：毛髪嚢腫（pilar cyst）

約 90％が頭部に生じる．臨床所見は類表皮嚢腫と類似する．毛包峡部由来と考えられ，病理組織学的には上皮細胞からなる嚢腫壁をもち，顆粒層を形成することなく角化を起こす〔外毛根鞘性角化（trichilemmal keratinization）〕．角化細胞の一部に核の遺残がみられる場合がある（**図 21.29**）．

5.　多発性脂腺嚢腫　steatocystoma multiplex

多くは 3 ～ 30 mm の大きさで腋窩，前胸部，上肢などに好発する，正常皮膚色から淡黄色，淡青色調の半球状に隆起した硬い腫瘍（**図 21.30**）．毛孔一致性に生じる場合がある．先天性爪甲肥厚症（19 章 p.374 参照）で本症を多発性に生じることがあり，ケラチン 17 の遺伝子変異が報告されている．病理組織学的には，扁平になった皮脂腺が直接または近傍に存在することが特徴．嚢腫壁は数層の上皮成分から構成され，複雑に入り組んでいる様子を認める．

6.　発疹性毳毛（ぜいもう）嚢腫　eruptive vellus hair cyst

毳毛（vellus hair）は，いわゆる“産毛”のことであり，本症は毳毛毛包由来の嚢腫である．胸部に好発する直径数 mm