『あたらしい皮膚科学：第 3 版』のトップページへ

E. 嚢腫　cysts

1. 類表皮嚢腫　epidermoid cyst　★

類義語：表皮嚢腫（epidermal cyst），**粉瘤**（atheroma, MEMO 参照），**漏斗部嚢腫**（infundibular cyst）

症状

頭頸部，体幹上部，腰殿部に好発する，ドーム状に隆起した直径 1 ～ 2 cm 大（ときに 10 cm 以上）の皮内ないし皮下腫瘍（**図 21.25**）．被覆表皮とは密着感があるが，腫瘤側面および下床は周囲組織に対して可動性を有する．多くは有毛部に生じ，表面は正常皮膚色～淡青色で弾性硬．中心に黒点状の開口部を有する．切開後，圧迫すると，腐臭を伴う白色粥状（じゅくじょう）物質を排出する．通常，自覚症状はないが，二次感染をきたしたり嚢腫壁が破れたりすると発赤や腫脹，圧痛をきたす（炎症性類表皮嚢腫）．

病因

表皮ないしは毛包漏斗部由来の上皮成分が真皮内に陥入し，それが増殖して内部に角質塊を入れた嚢腫を形成する．手掌足底など一部では，外傷による表皮成分の埋入や HPV-57，60 感染などが関与すると考えられている（**表 23.1** 参照）．

病理所見

嚢腫は正常表皮とほぼ同じ構造（基底層，有棘層，顆粒層を有する）からなる嚢腫壁を有し（**図 21.26**），角層に相当する部分に層状の角質塊を認める（粥状物質）．嚢腫壁が破れて粥状物質が真皮内に放出されると，多数の多核巨細胞を伴う異物肉芽腫が形成される．

治療

嚢腫壁を含めて外科的に摘出する．

2. 稗粒腫（ひりゅうしゅ）（はいりゅうしゅ）　milium

症状

直径1 ～2mm，表皮直下に出現する白～黄白色の硬い小丘疹（**図21.27**）．切開により白色の角質塊を排出する．原発性のものは眼瞼部に高頻度にみられ，ついで頬部や陰茎，陰唇に好発し，ときに局面を形成する．病理所見は類表皮嚢腫とほぼ同様である．

a

b

図 21.25　類表皮嚢腫（epidermoid cyst）
a：中心に黒点状の開口部を有する．b：炎症性類表皮嚢腫周囲に発赤，腫脹を伴っている．

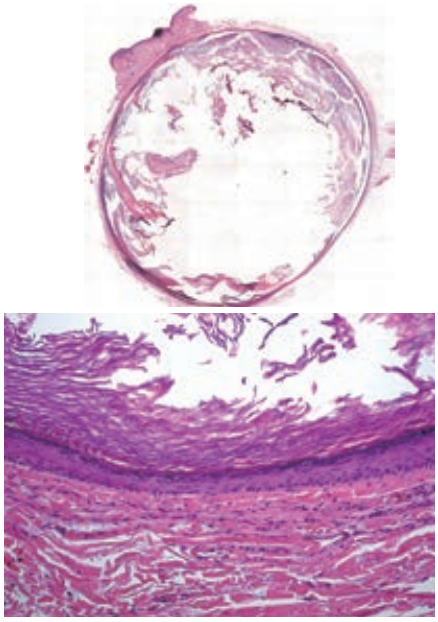

図 21.26　類表皮嚢腫の病理組織像

MEMO

粉瘤（atheroma）

図 21.27　稗粒腫（milium）

a

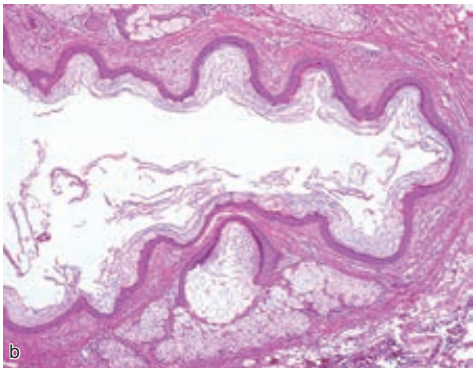

b

図 21.28　皮様嚢腫（dermoid cyst）

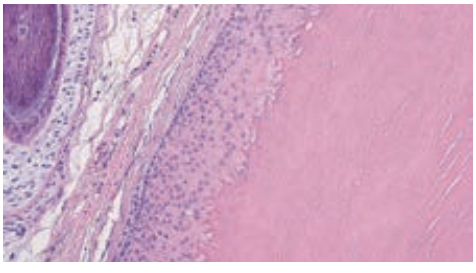

図 21.29　外毛根鞘嚢腫（trichilemmal cyst）の病理組織像
外毛根鞘性角化を呈し顆粒層を伴わずに角化している．

定義・病因

原発性のものは，胎生期の上皮芽の迷入により角化性嚢腫が形成されて発症すると考えられる．続発性のものは，水疱症（栄養障害型表皮水疱症，後天性表皮水疱症など），熱傷瘢痕，放射線皮膚炎などに引き続いて生じる．付属器や角化細胞がこれらの疾患によって破壊され，表皮下で嚢腫状に増殖して発症する．

治療

注射針やメスで小切開し，白色球状の内容物を排出する．

3.　皮様嚢腫　dermoid cyst

頭部に好発する直径 1 ～ 4 cm の半球状に隆起した皮下結節（**図 21.28a**）．出生時から存在する．類表皮嚢腫と誤診されやすい．病理組織学的には，表皮から構成される嚢腫壁に加え，脂腺や汗腺などが認められる（**図 21.28b**）．

4.　外毛根鞘嚢腫　trichilemmal cyst

同義語：毛髪嚢腫（pilar cyst）

約 90％が頭部に生じる．臨床所見は類表皮嚢腫と類似する．毛包峡部由来と考えられ，病理組織学的には上皮細胞からなる嚢腫壁をもち，顆粒層を形成することなく角化を起こす〔外毛根鞘性角化（trichilemmal keratinization）〕．角化細胞の一部に核の遺残がみられる場合がある（**図 21.29**）．

5.　多発性脂腺嚢腫　steatocystoma multiplex

多くは 3 ～ 30 mm の大きさで腋窩，前胸部，上肢などに好発する，正常皮膚色から淡黄色，淡青色調の半球状に隆起した硬い腫瘍（**図 21.30**）．毛孔一致性に生じる場合がある．先天性爪甲肥厚症（19 章 p.374 参照）で本症を多発性に生じることがあり，ケラチン 17 の遺伝子変異が報告されている．病理組織学的には，扁平になった皮脂腺が直接または近傍に存在することが特徴．嚢腫壁は数層の上皮成分から構成され，複雑に入り組んでいる様子を認める．

6.　発疹性毳毛（ぜいもう）嚢腫　eruptive vellus hair cyst

毳毛（vellus hair）は，いわゆる“産毛”のことであり，本症は毳毛毛包由来の嚢腫である．胸部に好発する直径数 mm