



図 21.22 乳頭状汗管嚢胞腺腫 (syringocystadenoma papilliferum)

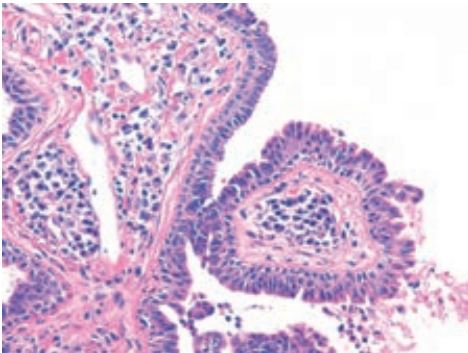
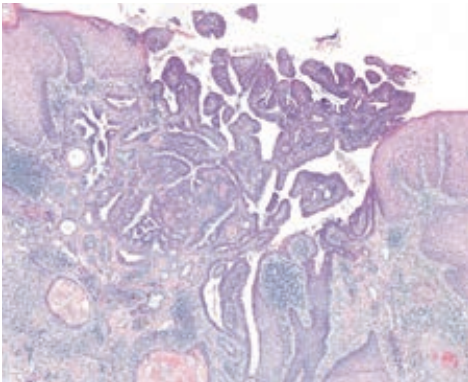


図 21.23 乳頭状汗管嚢胞腺腫の病理組織像



図 21.24 乳頭部腺腫 (adenoma of the nipple)

ブルーク スピーグラー  
Brooke-Spiegler 症候群  
(Brooke-Spiegler syndrome)

MEMO

様に *CYLD* 遺伝子の異常が同定されている。汗腺系への分化を示す腫瘍細胞の集塊が、巣状にジグソーパズルのように配置する。まれに悪性化し、悪性円柱腫と呼ばれる。

## 10. 乳頭状汗腺腫 hidradenoma papilliferum

女性の外陰部に好発するドーム状の小結節で、びらんや出血を伴いやすい。肉芽組織に類似する。病理組織学的にはアポクリン分泌像を示す腺上皮細胞の密な乳頭状増殖をみる。アポクリン汗腺腫瘍の代表例。

11. 乳頭状汗管嚢胞腺腫  
syringocystadenoma papilliferum

小児の頭部や顔面に好発する疣状結節<sup>ゆうじょう</sup>で、表面は紅色で、ときにびらんを伴う(図 21.22)。アポクリン汗器官性過誤腫で、脂腺母斑に続発することが多い。病理組織学的には内腔側に高円柱状細胞、外側に立方体状細胞の2層の管状構造を示し、間質には著明な形質細胞浸潤を伴う(図 21.23)。

## 12. 管状アポクリン腺腫 tubular apocrine adenoma

多くは頭部に好発し、脂腺母斑から生じることもある。直径1~2 cmの正常皮膚色~褐色の結節。病理組織学的には、乳頭状エクリン腺腫(p.414 参照)と同様に多数の小嚢腫と乳頭状の上皮増殖がみられるが、断頭分泌の像を伴う。

## 13. 乳頭部腺腫 adenoma of the nipple

同義語：erosive adenomatosis of the nipple

乳頭に生じる良性の腫瘍(図 21.24)。びらんや滲出液を伴う場合が多く、乳房 Paget 病や乳管癌との鑑別を要する。病理組織学的には密な乳頭状増殖を伴う管腔構造<sup>パージェット</sup>がみられ、断頭分泌が観察される。乳頭部の乳管由来の良性腫瘍である。治療は外科的切除であり、取り残しがあると再発する。