『あたらしい皮膚科学：第 3 版』のトップページへ

a

b

図 21.16　エクリン汗孔腫（eccrine poroma）
暗赤色有茎性（a）および広基性（b）の小結節．

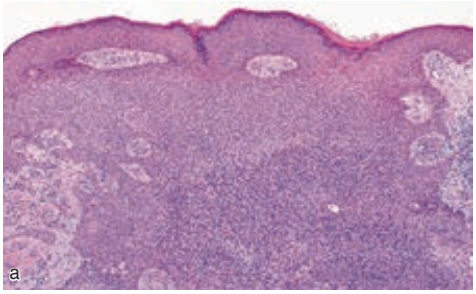

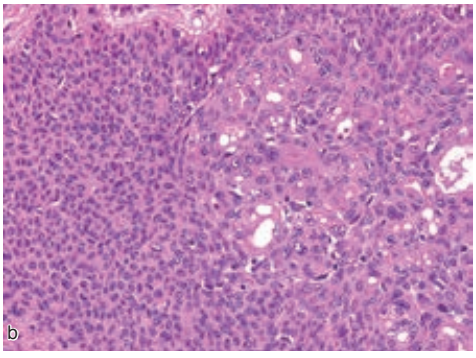

図 21.17　エクリン汗孔腫の病理組織像
a：表皮と連続する腫瘍細胞．b：クチクラ細胞の領域（右側）では小管腔の形成がみられる．同部位に軽度の核異型（Bowen 様変化）がある．

図 21.18　らせん腺腫（spiradenoma）

治療

自覚症状がなく悪性化もないため通常治療は必要としない．整容的に問題がある場合は，炭酸ガスレーザー療法や凍結療法，ケミカルピーリングなどが行われる．

3.　エクリン汗孔腫　eccrine poroma

定義・症状

エクリン汗腺の表皮内導管由来の良性腫瘍である．広基性または有茎性の小結節で，暗赤色で易出血性を示すのが特徴であるが，とくに足底や手掌に好発する（**図 21.16**）．臨床的に，化膿性肉芽腫，母斑細胞母斑や無色素性悪性黒色腫と鑑別を要する場合がある．

病理所見

連続性に表皮から真皮内へ腫瘍細胞（poroid cell）の増殖巣を認め，その中では好酸性の細胞が小管腔を形成する〔クチクラ細胞（cuticular cell），**図 21.17**〕．腫瘍細胞は多量のグリコーゲンを含む．一部の領域で Bowen 病（22 章 p.451）に類似した多核細胞や軽度の核異型を伴うことがある．

治療

まれに悪性化〔エクリン汗孔癌（eccrine porocarcinoma，22 章 p.458 参照）〕するため外科的に切除する．

4.　らせん腺腫　spiradenoma

類義語：エクリンらせん腺腫（eccrine spiradenoma）

主にエクリン汗腺の真皮内導管および腺細胞への分化を示す良性腫瘍である．顔面，頸部，体幹，上肢に単発する直径 1 ～ 2 cm の境界明瞭な硬い皮内および皮下結節．表面は正常皮膚色または青色で，自発痛や圧痛を伴うことが特徴である（**図 21.18**）．病理組織学的には，大型明調細胞と小型暗調細胞が柵状および塊状に増殖し，管腔構造を形成する．

5.　乳頭状エクリン腺腫　papillary eccrine adenoma

四肢に好発し，直径 1 ～ 3 cm 大の小結節が単発する．病理組織学的に，種々の大きさの嚢腫構造と，上皮細胞の内腔への乳頭状増殖を認める．断頭分泌はみられない．エクリン汗管に