



図 21.10 脂腺増殖症 (sebaceous hyperplasia)

図 21.11 脂腺腫 (sebaceoma)
黄色調のドーム状に隆起する小結節。

し扁平な小結節 (図 21.10)。複数個生じることが多い。中心^{さいか}臍窩を有し、ときに中央から皮脂を排出する。

2. 脂腺腺腫 sebaceous adenoma

中高年の顔面、頭皮に好発する黄色調の結節および腫瘤。病理組織学的に脂腺分化を示す良性腫瘍である。

3. 脂腺腫 (脂腺上皮腫) sebaceoma (sebaceous epithelioma)

顔面や頭皮に生じるドーム状あるいは有茎性の結節 (図 21.11)。黄色調を呈することもある。病理組織学的に、基底細胞様の腫瘍細胞の増殖を認める。未分化な細胞がみられるなか、一部で脂腺細胞や導管への分化を認める。

D. 汗腺系腫瘍 sweat gland tumors



図 21.12 エクリン汗嚢腫 (eccrine hidrocystoma)

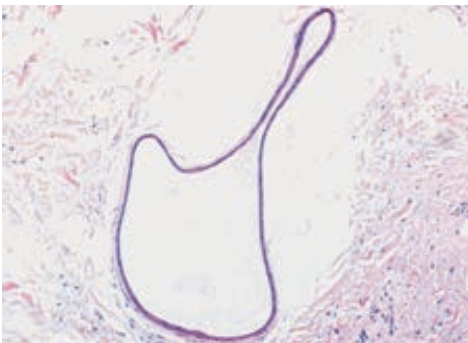


図 21.13 エクリン汗嚢腫の病理組織像

1. エクリン汗嚢腫 eccrine hidrocystoma

顔面に単発、ときに多発する、直径2～3mmの常色～青色調の半透明小結節 (図 21.12)。多発する症例では夏季に増加、冬季に減少する傾向がある。エクリン汗腺の真皮内導管が拡張、嚢腫化したものと考えられる (図 21.13)。断頭分泌はみられない。針で穿刺すると汗の貯留が確認される。

2. 汗管腫 syringoma

症状

エクリン汗腺の真皮内導管が限局性に増殖した結果、直径1～3mm大の正常皮膚色の扁平隆起性および小丘疹が多発する。眼瞼部に好発し、体幹に播種状に認められることや融合傾向を示すこともある (図 21.14)。女性に多く、汗の分泌量が増加する思春期に目立つ。自覚症状はないが、自然消退することもほとんどない。

病理所見

真皮上～中層に、大小の管腔構造と索状構造がみられる。管