『あたらしい皮膚科学：第 3 版』のトップページへ

図 21.10　脂腺増殖症（sebaceous hyperplasia）

図 21.11　脂腺腫（sebaceoma）
黄色調のドーム状に隆起する小結節.

し扁平な小結節（**図 21.10**）．複数個生じることが多い．中心臍窩（さいか）を有し，ときに中央から皮脂を排出する．

2.　脂腺腺腫　sebaceous adenoma

中高年の顔面，頭皮に好発する黄色調の結節および腫瘤．病理組織学的に脂腺分化を示す良性腫瘍である．

3.　脂腺腫（脂腺上皮腫）
sebaceoma（sebaceous epithelioma）

顔面や頭皮に生じるドーム状あるいは有茎性の結節（**図 21.11**）．黄色調を呈することもある．病理組織学的に，基底細胞様の腫瘍細胞の増殖を認める．未分化な細胞がみられるなか，一部で脂腺細胞や導管への分化を認める．

D.　汗腺系腫瘍　sweat gland tumors

図 21.12　エクリン汗嚢腫（eccrine hidrocystoma）

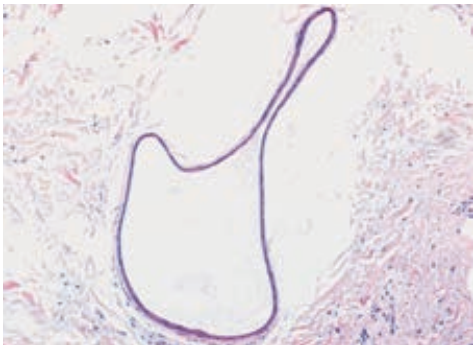

図 21.13　エクリン汗嚢腫の病理組織像

1.　エクリン汗嚢腫　eccrine hidrocystoma

顔面に単発，ときに多発する，直径 2 ～ 3 mm の常色～青色調の半透明小結節（**図 21.12**）．多発する症例では夏季に増加，冬季に減少する傾向がある．エクリン汗腺の真皮内導管が拡張，嚢腫化したものと考えられる（**図 21.13**）．断頭分泌はみられない．針で穿刺すると汗の貯留が確認される．

2.　汗管腫　syringoma

症状

エクリン汗腺の真皮内導管が限局性に増殖した結果，直径 1 ～ 3 mm 大の正常皮膚色の扁平隆起性および小丘疹が多発する．眼瞼（がんけん）部に好発し，体幹に播種状に認められることや融合傾向を示すこともある（**図 21.14**）．女性に多く，汗の分泌量が増加する思春期に目立つ．自覚症状はないが，自然消退することもほとんどない．

病理所見

真皮上～中層に，大小の管腔構造と索状構造がみられる．管