

### 病理所見

基底細胞および有棘細胞の表皮内増殖が認められ、上方に盛り上がりながら増殖する（外方増殖性病巣）。増殖する細胞の比率は多種多様。異型細胞は認められず、さまざまな程度のメラニン沈着を認める。偽角化嚢腫（pseudohorn cyst）の形成がみられ（**図 21.2**），ダーモスコピーで multiple milia-like cysts（多発性稗粒腫様嚢腫）として観察される（3章 p.60, **図 3.25** 参照）。苔癬型の炎症細胞浸潤を伴うことがあり，扁平苔癬様角化症（lichen planus-like keratosis）と呼ばれる。

### 診断・鑑別診断

ダーモスコピーが診断に有用で，特徴的な所見を有する（3章参照）。鑑別診断は日光角化症，Bowen病，基底細胞癌，有棘細胞癌，悪性黒色腫，ケラトアカントーマ，扁平疣贅，尋常性疣贅など。

### 治療

必ずしも治療を必要とする疾患ではないが，自然消滅せず加齢とともに増加する。美容上の問題や他の悪性疾患の疑いがある場合は治療の対象となる。必要に応じ，凍結療法，炭酸ガスレーザー療法，外科的切除など。

## 2. 澄明細胞性棘細胞腫 clear cell acanthoma

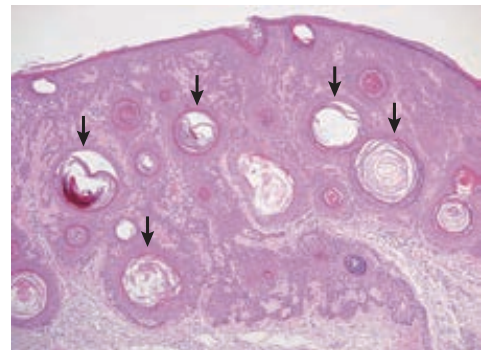
半球状あるいは扁平隆起性の最大直径2 cm程度，弾性硬の小腫瘍で，通常下肢に単発する。有茎のものや茸状，乳頭腫状を呈する場合もある。表面は平滑あるいは顆粒状であり，色調は一般に紅色であるが，褐色や黒褐色もみられる。病因は不明であり，真の腫瘍性病変か炎症に伴う反応性の病変なのかは疑問の余地がある。病理組織学的に，グリコーゲンに富み細胞質の明るい角化細胞（澄明細胞）が増殖する。

## 3. 疣贅状異常角化腫 warty dyskeratoma


直径1～2 cmの疣状あるいは扁平隆起する小結節で，中心に角栓を伴う。顔面，頭部に好発し，自覚症状はほとんどない。病理組織学的には，基底細胞様の細胞が真皮に向かって増殖する様子が見られ，その直上で裂隙や異常角化など Darier病（15章 p.279 参照）に類似した像を呈する。治療は外科的切除。



**図 21.1②** 脂漏性角化症（seborrheic keratosis）皮膚面に粘土細工を貼りつけたような外観を呈する。表面は角化性で乳頭状である。



**図 21.2** 脂漏性角化症の病理組織像 偽角化嚢腫の形成がみられる（矢印）。



**図 21.3①** 汗孔角化症（porokeratosis）