



る。それ以外の場合は難治性で慢性の経過をとる。下腿の安静およびうっ滞の防止を心がけ、NSAIDs やヨウ化カリウムなどの内服を行う。重症例にはステロイド内服が有効。

### 3. 好酸球性蜂窩織炎 ほうかしきえん eosinophilic cellulitis

同義語：ウェルズ Wells 症候群 (Wells' syndrome)

感染症や虫刺症などを契機として、突然四肢に瘙痒を伴う浮腫性紅斑・水疱・血疱を形成する (図 18.26)。真皮から皮下脂肪組織にかけて著明な好酸球浸潤を認める。膠原線維が変性し、好酸球顆粒が付着して炎のようにみえる flame figures を伴うことがある (図 18.27)。末梢血好酸球増多もみられる。ステロイド外用・内服で比較的速やかに改善する。

### 4. ステロイド後脂肪組織炎 poststeroid panniculitis

ステロイドを大量投与中、急に減量あるいは投与中止をした数日後に生じる。リウマチ熱や白血病などで加療中の乳幼児に好発する。直径 0.5 ～ 5 cm の皮下結節が頬部、頸部や上半身に多発し、表面皮膚は正常色ないし淡紅色を呈する。頬部では癬痕を残しやすい。ステロイドの減量スケジュールの再考が必要になる。

### 5. 寒冷脂肪組織炎 cold panniculitis

氷や冷たい外気などの寒冷曝露を受けて 2 ～ 3 日後に、主に頬や四肢に生じる。紅斑と冷感を伴う境界不明瞭な皮下結節が生じる。新生児や小児に多く発症する。温めることで、数週間の経過で癬痕を残さず自然治癒する。

### 6. 外傷性脂肪組織炎 traumatic panniculitis

外傷に引き続いて脂肪細胞が傷害されることによって生じた

好酸球増多症候群  
(hypereosinophilic syndrome)

MEMO



図 18.26 好酸球性蜂窩織炎 (eosinophilic cellulitis)

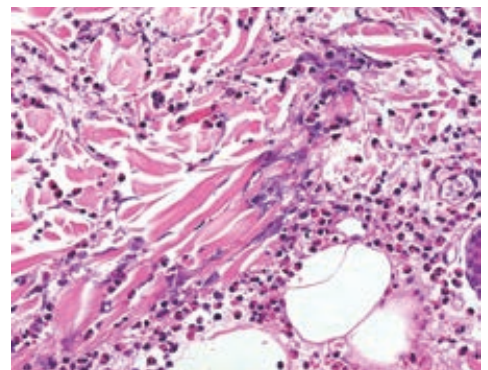


図 18.27 好酸球性蜂窩織炎の病理組織像  
好酸球が脱顆粒し、変性した膠原線維に付着している (flame figures)。