『あたらしい皮膚科学：第 3 版』のトップページへ

病理所見

初期の皮疹では真皮から皮下脂肪組織（とくに脂肪隔壁）にかけて，リンパ球や好中球の浸潤を認め，いわゆる隔壁性脂肪織炎（septal panniculitis）を呈する．血管炎の所見や脂肪細胞の変性を通常認めない．晩期には巨細胞を含む肉芽腫を形成する．

診断・鑑別診断

圧痛を伴う特徴的な臨床症状や病理所見，感染症の先行などから総合的に判断する．基礎疾患の検索を行う．鑑別診断として，硬結性紅斑，サルコイドーシス，Sweet（スイート）症候群，蜂窩織炎（ほうかしきえん），深在性エリテマトーデス，結節性多発動脈炎など．

治療

基本的に自然軽快する疾患であり，安静を保ち，下肢を挙上し冷却する．基礎疾患がある場合はその治療．炎症症状が強い場合は，NSAIDs やヨウ化カリウム，ステロイド内服を行う．

2. 硬結性紅斑　erythema induratum；EI　★

同義語：Bazin（バザン）硬結性紅斑，結節性血管炎（nodular vasculitis）

Essence

- **女性の下腿に好発する皮下結節．結節性紅斑に類似するが，急性炎症所見に乏しく，潰瘍を伴い瘢痕治癒する．圧痛を伴うこともある．**
- **病理組織学的に小葉性脂肪織炎を呈する．**
- **結核菌によるアレルギーの関与（結核疹）が証明されれば，結核に準じた治療を行う．**

症状

中年～高齢女性の主に下腿 1/3 に対称性に好発する．肥満や慢性静脈不全（11 章 p.187 参照）を伴うことが多い．境界不明瞭でびまん性，軽度隆起した暗赤色の紅斑や皮下結節（**図 18.25**）が生じる．隣接した硬結が癒合して板状になったり，自潰して潰瘍を形成する．このような病変は単発することもあるが，次々と発生して各病期の皮疹を混在させることもある．個疹は 1 ～ 2 か月で瘢痕を残して消退するが，年余にわたり繰り返すことも多い．圧痛を伴うこともあるが，結節性紅斑ほどではない．

図 18.24②　結節性紅斑（erythema nodosum）

表 18.4　結節性紅斑をきたす基礎疾患など

図 18.25　硬結性紅斑（erythema induratum）
硬結を伴う紅斑と皮膚潰瘍を認める．

病因

かつて，結核菌ないしその代謝物に対するアレルギー反応として生じる結核疹（tuberculid）と考えられていた（26 章 p.549 参照）．ところがその後，結核を伴わずステロイドが有効な症例が相次いだことから，循環障害を基盤として発症する皮下の結節性血管炎（nodular vasculitis）と考えられるようになった．しかし，皮膚組織 PCR 法で調べると結核菌の DNA が約 80％の確率で検出されるとの報告もあり，本症と結核菌との関連性は議論中である．現時点では，上記臨床症状を呈するものを硬結性紅斑と総称し，結核に関連するもの（Bazin 型）と関連しないもの（非 Bazin 型，結節性血管炎）に分けて考えると理解しやすい．ときに C 型肝炎に関連して生じることがある．

病理所見

脂肪小葉組織を中心として，脂肪壊死と好中球浸潤を認める〔小葉性脂肪織炎（lobular panniculitis）〕．慢性期では乾酪壊死，Langhans 型巨細胞やリンパ球浸潤を伴う類上皮細胞肉芽腫を認める．皮下脂肪組織に血管炎を認めることも多い（**図 2.25** 参照）．

診断・検査

結核感染の有無を，インターフェロンγ遊離試験（26 章 p.547 MEMO 参照），胸部 X 線撮影，皮膚組織 PCR 法，ツベルクリン反応などで確認する必要がある．皮膚組織 PCR 法については，複数回施行して初めて陽性になることもある．

鑑別診断

結節性紅斑，移動性血栓性静脈炎，結節性多発動脈炎や，各種下腿潰瘍が鑑別にあがる．結節性紅斑は鮮紅色で自発痛など急性炎症反応が強く，自潰せず，病理組織学的に皮下脂肪隔壁を中心とした病変を認める．

治療

結核感染がある場合は，結核の治療により数か月で軽快す

MEMO

Weber-Christian（ウェーバー クリスチアン）病
（Weber-Christian disease）

る．それ以外の場合は難治性で慢性の経過をとる．下腿の安静およびうっ滞の防止を心がけ，NSAIDs やヨウ化カリウムなどの内服を行う．重症例にはステロイド内服が有効．

3. 好酸球性蜂窩織炎（ほうかしきえん） eosinophilic cellulitis

同義語：Wells（ウェルズ）症候群（Wells’ syndrome）

感染症や虫刺症などを契機として，突然四肢に瘙痒を伴う浮腫性紅斑・水疱・血疱を形成する（**図 18.26**）．真皮から皮下脂肪組織にかけて著明な好酸球浸潤を認める．膠原線維が変性し，好酸球顆粒が付着して炎のようにみえる flame figures を伴うことがある（**図 18.27**）．末梢血好酸球増多もみられる．ステロイド外用・内服で比較的速やかに改善する．

4. ステロイド後脂肪織炎 poststeroid panniculitis

ステロイドを大量投与中，急に減量あるいは投与中止をした数日後に生じる．リウマチ熱や白血病などで加療中の乳幼児に好発する．直径 0.5 ～ 5 cm の皮下結節が頬部，頸部や上半身に多発し，表面皮膚は正常色ないし淡紅色を呈する．頬部では瘢痕を残しやすい．ステロイドの減量スケジュールの再考が必要になる．

5. 寒冷脂肪組織炎 cold panniculitis

氷や冷たい外気などの寒冷曝露を受けて 2 ～ 3 日後に，主に頬や四肢に生じる，紅斑と冷感を伴う境界不明瞭な皮下結節が生じる．新生児や小児に多く発症する．温めることで，数週間の経過で瘢痕を残さず自然治癒する．

6. 外傷性脂肪組織炎 traumatic panniculitis

外傷に引き続いて脂肪細胞が傷害されることによって生じた

MEMO

好酸球増多症候群
（hypereosinophilic syndrome）

図 18.26　好酸球性蜂窩織炎（eosinophilic cellulitis）

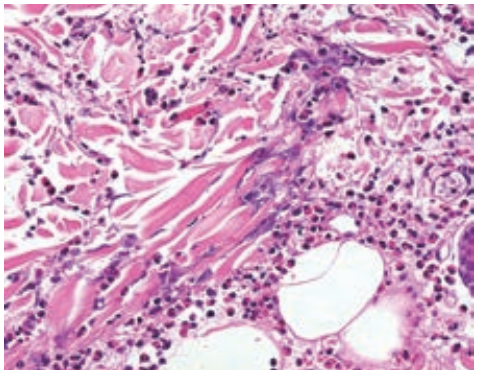

図 18.27　好酸球性蜂巣織炎の病理組織像
好酸球が脱顆粒し，変性した膠原線維に付着している（flame figures）．