a

b

c

d

図 18.17①　環状肉芽腫（granuloma annulare）
a，b：限局性環状肉芽腫．c，d：汎発型環状肉芽腫．

治療

本症は約 2/3 の症例で自然軽快する．進行性の肺病変を有する例や，心臓，眼，神経病変があるものはステロイド内服が有効である．皮膚病変に対してはステロイド外用を行う．

2.　環状肉芽腫（にくげ）　granuloma annulare；GA　★

Essence

- **ドーナツ状の辺縁隆起性の皮疹．**
- **病理組織学的に，柵状に細胞が取り囲む肉芽腫（柵状肉芽腫）を形成．**
- **皮疹の形，分布から 4 型に分類される．**
- **全身に汎発（はんぱつ）するものでは，糖尿病を合併していることが多い．**

症状・病理所見

主に手背や足背にドーナツ状の小丘疹として生じ，それが遠心性に拡大して，環状に硬い小丘疹が配列する形態をとる（**図 18.17**）．色調は常色～淡紅色で，環の中央は陥凹する．鱗屑（りんせつ）や自覚症状を伴わない．病理組織学的には，中央に変性した膠原線維を入れ，その周囲を組織球やリンパ球，巨細胞が放射状に取り囲む柵状肉芽腫（palisading granuloma）の形態をとる（**図 18.18**）．中央の不完全壊死をきたした部位にはムチンが沈着する．

病因

発症機序は十分に解明されていないが，末梢循環障害，糖尿病のほか，虫刺症（ちゅうし），紫外線，外傷などが誘因となる．B 型肝炎や HIV など，感染症に関連して発症する報告もある．

環状肉芽腫の臨床分類　MEMO

図18.17②　環状肉芽腫
(granuloma annulare)
a：穿孔型環状肉芽腫．b：皮下型環状肉芽腫．

治療

自然治癒しやすく，皮膚生検後にその病変部位が退縮することも多い．局所治療としてはステロイド外用，PUVA 療法，凍結療法など．糖尿病を合併している場合はその治療を行う．

3. 環状弾性線維融解性巨細胞肉芽腫
annular elastolytic giant cell granuloma；AEGCG

同義語：光線性肉芽腫（actinic granuloma），**エラストファジック巨細胞性肉芽腫**（elastophagic giant cell granuloma）

変性した弾性線維（日光性弾力線維症）を貪食する巨細胞が中心となった肉芽腫性病変である．中年女性に好発し，辺縁が隆起し中央が脱色した大型の環状局面として，顔面や頸部，四肢など露出部に出現する（**図 18.19**）．あたかも環状紅斑のようにみえることがある．自然消退することが多い．環状肉芽腫の亜型とする考え方が有力である．

4. Melkersson-Rosenthal（メルカーソン ローゼンタール）症候群
Melkersson-Rosenthal syndrome

類義語：肉芽腫性口唇炎（cheilitis granulomatosa）

症状

20 歳代に好発し，口唇の腫脹，皺襞舌，顔面神経麻痺を 3 主徴とする．上記すべてが出現するものを Melkersson-Rosenthal 症候群というが，口唇の腫脹のみを訴える症例も多く，肉芽腫性口唇炎という．

口唇の腫脹：口唇（とくに上口唇）の突然の腫脹がみられる（**図 18.20**）．頬粘膜の腫脹を伴うこともある．これらの腫脹に疼痛などの自覚症状はなく，数時間から数日間持続する．再発を繰

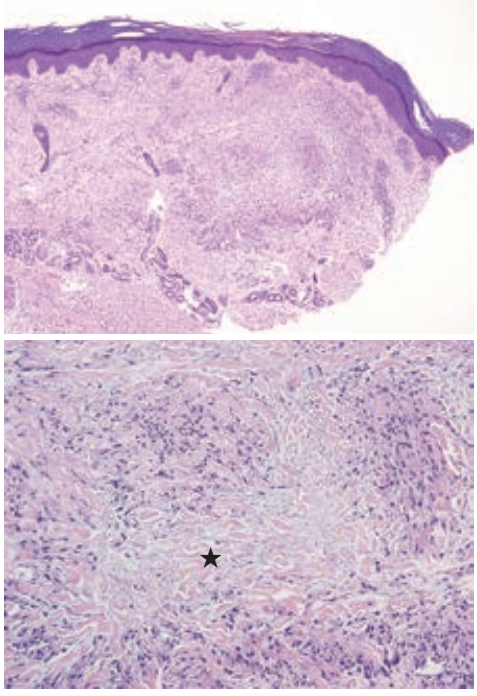

図 18.18　環状肉芽腫の病理組織像
中心部に変性した膠原線維とムチン沈着を認め（★印），その周囲に柵状の類上皮細胞肉芽腫を認める．