



図15.48 鱗状毛包性角化症(土肥)
〔keratosis follicularis squamosa
(Dohi)〕

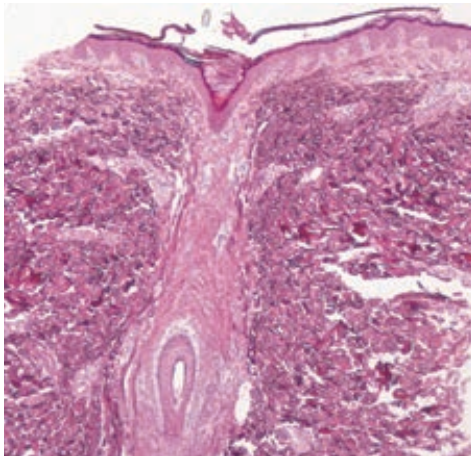


図 15.49 鱗状毛包性角化症（土肥）の病理組織像



図 15.50 固定性扁豆状角化症 (hyperkeratosis lenticularis perstans)

10. 連圈状秕糠疹（遠山） pityriasis circinata (Toyama)

同義語：pityriasis rotunda

腰部，腹部，殿部に生じる後天性角化症。皮疹は直径1～数cm，正円形あるいは楕円形で境界明瞭な角化性の淡紅色局面である。褐色～灰白色のちりめん皺様の落屑を伴う。内臓悪性腫瘍の合併例がある。

11. 固定性扁豆状角化症 hyperkeratosis lenticularis perstans

フレゲル
同義語：Flegel 病

中高年の四肢，とくに足背や手背に好発。直径1～5mmまでの赤～茶褐色調の，鱗屑が固着した棘状の扁平隆起性丘疹で，左右対称性に発症する（図 15.50）。原因不明で慢性に経過する。

12. 後天性魚鱗癬 acquired ichthyosis

Essence

- 悪性腫瘍（悪性リンパ腫など），サルコイドーシス，薬剤などに続発。
- 尋常性魚鱗癬に類似した臨床像をとるが，関節伸側のみでなく屈側も侵す。