『あたらしい皮膚科学：第 3 版』のトップページへ

図 15.34　扁平苔癬でみられる爪変形
萎縮性の変形がみられる．

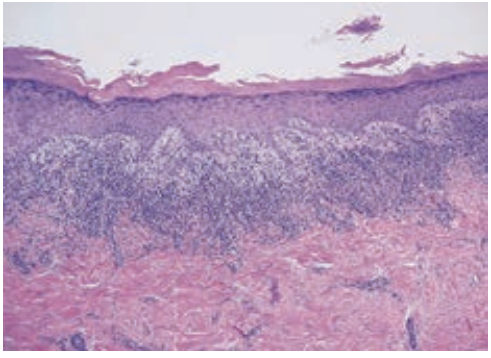

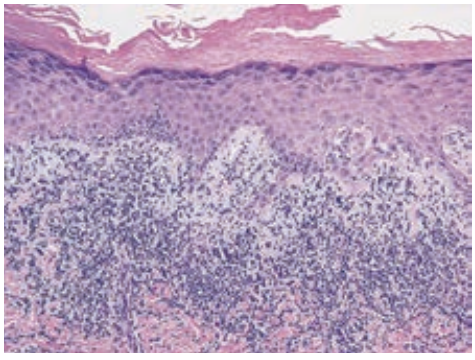

図 15.35　扁平苔癬の病理組織像
不全角化を伴わない過角化．表皮の鋸歯状の延長，真皮上層に帯状のリンパ球浸潤，基底層の液状変性をみる．

に配列する皮疹（**図 15.36**）．最初は淡紅色～暗紅色で 2 ～ 4 mm 径の丘疹が数個生じ，それが多発融合して線状あるいは帯状の皮疹となる．幅は 1 ～ 2 cm 程度．自覚症状は通常ない．病因は不明．病理組織学的に湿疹性の非特異的炎症所見を示す．

鑑別診断・治療・予後

疣贅（ゆうぜい）状表皮母斑，色素失調症（第 2 期），扁平疣贅，線状扁平苔癬などを鑑別する．本症の多くは数か月で自然消退する．ステロイド外用薬にも反応する．

6.　光沢苔癬　lichen nitidus

症状・病因

若年者に好発．表面が平滑で光沢のある，大きさのそろった直径 1 ～ 2 mm 大の小丘疹が，散在ないし集簇（しゅうぞく）する（**図 15.37**）．皮疹の融合や紅斑を伴わず，色調は正常皮膚色～黄白色を呈する．瘙痒などの自覚症状を伴わない．下腹部や四肢屈側，陰茎に生じやすい．約 50％の症例で Köbner 現象が観察される．

図 15.36①　線状苔癬（lichen striatus）

病理所見

小丘疹に一致した部位では表皮突起が軽度延長し，その直下に類上皮細胞やリンパ球，Langhans（ランゲハンス）型巨細胞などからなる巣状の細胞浸潤が観察される．液状変性も認められる．

治療・予後

数か月から数年で自然治癒する．瘙痒を伴う場合はステロイド外用薬を用いる．

7. Gibert（ジベル）ばら色粃糠疹 ★
pityriasis rosea（Gibert）

Essence

- **一過性の原因不明の炎症性角化症．青年に多い．**
- **楕円形の皮疹が体幹を中心に散発し，襟飾り状紅色局面．長軸が皮膚の割線方向に一致する．**
- **初発疹はヘラルドパッチと呼ばれる．**
- **1～3か月にて自然治癒．治療はステロイド外用など．**

症状

10～30歳代に多く，春と秋に多く発生する．感冒様症状が先行する例がある．初発疹はヘラルドパッチ（herald patch）と呼ばれ，50～90％でみられる（**図 15.38**）．主に体幹に直径2～5 cmで比較的大きな類円形の淡紅色局面が1個発生する．辺縁に環状の鱗屑を有する（襟飾り状）．経過とともに中心部は退色してやや黄色調になる．初発疹から2～14日後に，急激に体幹や四肢中枢側にかけて卵円形，大小不同で辺縁に鱗屑を伴う直径1～2 cmの紅色局面が多発する．卵円形の長軸は皮膚の割線方向（Langer（ランガー）割線）にほぼ一致しており，背部ではクリスマスツリーのようにみえる．皮疹の出現は体幹と近位四肢が主体で，数週間新生が続く．さらに末梢へ広がることもあるが，掌蹠と頭部（日光露出部）は通常侵されない．全身状態は良好で，軽度の瘙痒を伴う程度である．

病因

不明であるが，遺伝的素因やHHV-6，7の再活性化の関与が指摘されている．また，薬剤や化学物質（メトロニダゾール，砒素など）によって本症に類似した皮疹を呈することがある．

病理所見

表皮肥厚，海綿状態，不全角化および単核球の表皮内浸潤が

図 15.36②　線状苔癬（lichen striatus）

図 15.37　光沢苔癬（lichen nitidus）
正常皮膚色から黄白色の数mm大の小丘疹が散在性に多発．

図 15.38①　Gibertばら色粃糠疹〔pityriasis rosea（Gibert）〕
クリスマスツリー状．