『あたらしい皮膚科学：第3版』のトップページへ

治療

ステロイド外用やnarrow band UVB療法が主．菌状息肉症や悪性リンパ腫に移行しうる大局面型類乾癬では，定期的に経過を観察する．

1）局面状類乾癬　parapsoriasis en plaque

壮年から老年男性に好発する．体幹や四肢に比較的境界明瞭な淡い紅斑を認め，わずかに鱗屑をつける（**図15.29**）．「局面状」という病名であるが浸潤は触れない．瘙痒などの自覚症状はない．皮疹の直径が5 cmより大きいか否かで大局面型（large plaque parapsoriasis）と小局面型（small plaque parapsoriasis）に分類する．

大局面型は軽度の萎縮を伴い，経過中に10～30%の割合で菌状息肉症へ移行しうる（**図22.38**参照）．小局面型は左右対称に多発することが多く，粃糠様落屑を伴う．皮膚割線に一致して細長い病変を形成することもある（digitate dermatosis）．

2）苔癬状粃糠疹（たいせん　ひこう）　pityriasis lichenoides

若年者に好発し，体幹や大腿部，上腕を中心に生じる．顔面や掌蹠にはみられない．直径数mm～1 cm程度までの小型の角化性丘疹が次々に発生し，新旧の皮疹が混在するのが特徴的である．治癒後に色素沈着や色素脱失，瘢痕を残す．経過から以下の2型に区別されるが，混在例や移行例も多い．いずれも年余にわたり増悪と軽快を繰り返す．

①慢性苔癬状粃糠疹（pityriasis lichenoides chronica；PLC）

直径1 cm程度までの紅斑や小丘疹が生じ，白色の鱗屑を付着する（**図15.30**）．自覚症状は通常ない．個疹は数か月で軽快する．以前は滴状類乾癬と呼ばれていた．

②急性痘瘡状苔癬状粃糠疹（pityriasis lichenoides et varioliformis acuta；PLEVA）

発熱や倦怠感とともに，痂皮（かひ）や潰瘍を伴う丘疹が多発する（**図15.31**，**15.32**）．個疹は数週間で瘢痕を残して治癒する．以前はMucha-Habermann（ムッカ　ハバーマン）病とも呼ばれていた．

4．扁平苔癬　lichen planus；LP　★

Essence

- **扁平に隆起した灰青色～紫紅色の局面が手背，四肢や口腔粘膜に好発する．慢性に経過．**

図15.30　慢性苔癬状粃糠疹（pityriasis lichenoides chronica）
新旧の皮疹の混在は比較的少なく，潰瘍を伴うことはない．

図15.31①　急性痘瘡状苔癬状粃糠疹（pityriasis lichenoides et varioliformis acuta；PLEVA）
急性炎症症状が強く，新旧の皮疹が混在し，びらん・潰瘍形成も伴う．

図 15.31②　急性痘瘡状苔癬状粃糠疹（pityriasis lichenoides et varioliformis acuta ; PLEVA）

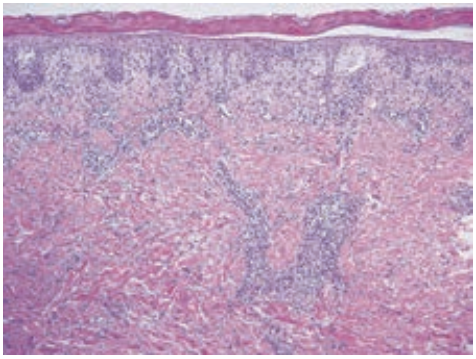

図 15.32　急性痘瘡状苔癬状粃糠疹の病理組織像
液状変性と，強いリンパ球浸潤を伴う．

図 15.33①　扁平苔癬（lichen planus）
典型例．

- **原因不明であるが，薬剤，C 型肝炎，歯科金属が誘因となることがある．**
- **Köbner 現象陽性．白色線条（Wickham（ウィッカム）線条）．**
- **病理組織学的には液状変性が認められ，真皮浅層にリンパ球の帯状浸潤．**
- **治療は原因の除去，タクロリムス外用，ステロイド外用が有用．**

症状

男女差はなく成人に好発する．直径 5 ～ 20 mm 程度の多角形および地図状の灰青色～紫紅色の丘疹，ないし硬貨大までの扁平隆起した紫紅色斑の形をとり，しばしば中央は陥凹する．表面は特有の光沢を有するか，白色調の鱗屑をわずかに付着する．皮疹が融合して局面を形成することもある（**図 15.33**）．ときに強い瘙痒感を伴う．手背や四肢，口腔，爪に好発する．口腔粘膜では不規則な形の浸潤性白斑，白色線条あるいはびらん局面として観察されやすい．強い疼痛を伴うこともある．爪病変は爪甲縦溝や菲薄化，翼状片などをみる（**図 15.34**）．

病因

表皮と真皮との境界部において $CD4^+$ T 細胞を中心とする細胞傷害性反応が起こり，基底細胞の障害と角化異常をきたした結果，扁平隆起性の紫紅色紅斑や丘疹を形成する．炎症の起こる原因は不明であるが，薬剤（降圧薬，脳循環改善薬，抗結核薬など），C 型肝炎，化学薬品（カラーフィルム現像液など），金属アレルギー（歯科金属など）によって生じることがある．造血幹細胞移植後に扁平苔癬様の皮疹を呈しやすい（p.293 MEMO 参照）．

病理所見

不全角化を伴わない過角化，顆粒層の楔状（くさびじょう）肥厚，表皮突起の鋸歯状の延長，液状変性，真皮乳頭および乳頭下層での帯状（band-like）のリンパ球浸潤が認められる（**図 15.35**）．液状変性により真皮浅層に変性した角化細胞が認められる（シバット小体）．真皮にはメラノファージも認められる（組織学的色素失調）．

検査所見・診断

健常皮膚に摩擦，紫外線照射などの刺激を加えると，扁平苔癬の皮疹が出現することがある（Köbner 現象陽性）．皮疹の表面に細い灰白色線条がみえ，融合局面では網目として観察される（Wickham 線条）．このような臨床症状および病理所見か



図 15.33②　扁平苔癬（lichen planus）
多彩な臨床像．a，b：環状扁平苔癬．汗孔角化症との鑑別が重要．周囲に紅斑を認めるのが特徴的．c：色素性扁平苔癬．d：下肢に生じた典型例．e：硬化性苔癬との鑑別が重要．f：包皮，亀頭に多発している．g，h：口唇．i：大臼歯近くの頬粘膜部に形成された白色線条．j：手首に生じた典型例．

ら診断する．また薬剤や歯科金属が原因かどうか，薬剤摂取歴や職業歴，歯科治療歴を聴取する．必要に応じてパッチテストなどを行う．

治療・予後

慢性の経過をたどる．薬剤などの原因を検索して中止する．薬剤性では中止後も皮疹が遷延することが多い．タクロリムス外用，ステロイド外用などを行う．口腔や口唇粘膜では，びらんから有棘細胞癌を生じることがある．

5. 線状苔癬　lichen striatus

症状・病因

小児に好発する．主に片側四肢の Blaschko（ブラシュコ）線に沿い，線状

MEMO
扁平毛孔性苔癬
(lichen planopilaris)

MEMO
慢性 GVHD と扁平苔癬

図 15.34　扁平苔癬でみられる爪変形
萎縮性の変形がみられる．

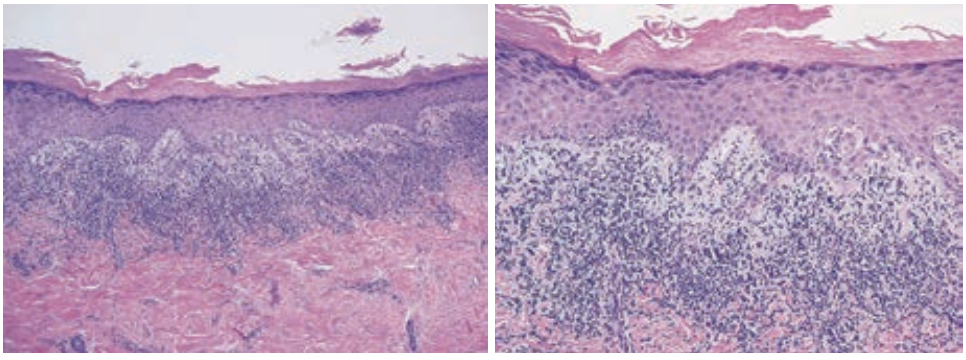

図 15.35　扁平苔癬の病理組織像
不全角化を伴わない過角化．表皮の鋸歯状の延長，真皮上層に帯状のリンパ球浸潤，基底層の液状変性をみる．

に配列する皮疹（**図 15.36**）．最初は淡紅色～暗紅色で 2 ～ 4 mm 径の丘疹が数個生じ，それが多発融合して線状あるいは帯状の皮疹となる．幅は 1 ～ 2 cm 程度．自覚症状は通常ない．病因は不明．病理組織学的に湿疹性の非特異的炎症所見を示す．

鑑別診断・治療・予後

疣贅（ゆうぜい）状表皮母斑，色素失調症（第 2 期），扁平疣贅，線状扁平苔癬などを鑑別する．本症の多くは数か月で自然消退する．ステロイド外用薬にも反応する．

図 15.36①　線状苔癬（lichen striatus）

6．光沢苔癬　lichen nitidus

症状・病因

若年者に好発．表面が平滑で光沢のある，大きさのそろった直径 1 ～ 2 mm 大の小丘疹が，散在ないし集簇（しゅうぞく）する（**図 15.37**）．皮疹の融合や紅斑を伴わず，色調は正常皮膚色～黄白色を呈する．瘙痒などの自覚症状を伴わない．下腹部や四肢屈側，陰茎に生じやすい．約 50％の症例で Köbner 現象が観察される．