

9. 疱疹状天疱瘡 herpetiform pemphigus

臨床的に Duhring 疱疹状皮膚炎 (p.261) に酷似した、環状に集簇する小水疱を特徴とする。デスマogleイン1ないしデスマogleイン3に対する自己抗体が検出され、落葉状ないし尋常性天疱瘡に移行することがある。

10. ブラジル天疱瘡 fogo selvagem, Brazilian pemphigus foliaceus

ブラジルを中心とした南アメリカの特定の地域を中心に見られる風土病の一種。若年者に落葉状天疱瘡と同様の症状をきたす。ブユ (black fly, *Simulium nigricornum*) の唾液中に含まれる LJM11 蛋白に対して産生された自己抗体が、デスマogleイン1と交差反応するために発症すると考えられている。

b. 表皮下水疱症（類天疱瘡群） diseases with subepidermal blistering (pemphigoid group)

Essence

- 基底膜構成蛋白に対する自己抗体によって、表皮下水疱をきたす自己免疫性水疱症 (表 14.5)。
- 表皮内水疱症 (天疱瘡群) が弛緩性なのに対して、破けにくい緊満性水疱を生じる (図 14.30)。
- ときに血疱や稗粒腫を併発。

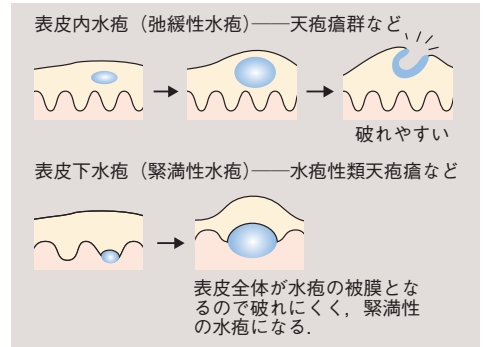


図 14.30 表皮内水疱と表皮下水疱の相違点

表 14.5 類天疱瘡（後天性表皮水疱症を含む）の診断基準

--