『あたらしい皮膚科学：第 3 版』のトップページへ

a　b　c　d　e

図 10.3　固定薬疹（fixed drug eruption）
a：右眼瞼に生じた例．固定薬疹の初期の段階の皮疹であり，まだ色素沈着を生じていない．b：腹部に生じた例．原因薬剤の繰り返しの摂取により著明な色素沈着を生じている．c，d：大腿部に生じた例．中心部に特徴的な色素沈着を認めるが，辺縁部では最近の薬剤摂取により新生した紅斑が存在する．e：指間部に生じた例．一部では水疱も形成している．

治療

原因薬剤の使用中止．

2. 中毒性表皮壊死症（えし）★
toxic epidermal necrolysis；TEN

同義語：Lyell（ライエル）症候群（Lyell's syndrome）

症状・分類

TEN は主に薬剤摂取により，発熱を伴って全身に紅斑や水疱を形成し，著明な表皮壊死や剥離を生じる重篤な疾患である（**図 10.4**，**表 10.3**）．臨床経過からいくつかの病型に分類される（**図 10.5**）．

SJS 進展型：TEN の多くは Stevens（スティーブンス）-Johnson（ジョンソン）症候群（SJS，9 章 p.141 参照）から進展したものである．境界不鮮明な小型の暗紅色，浮腫性の多形紅斑が全身にまばらに生じ，次第に多発融合し拡大する．また，口腔粘膜には高度のびらんが生じ，咽頭痛や全身倦怠感などの全身症状がみられる．紅斑はその後，水疱からびらんとなり，Nikolsky 現象（4 章 p.76 参照）陽性となる．びらんの周囲に暗紅褐色の「斑」をみることが本型の

図 10.4①　中毒性表皮壊死症（toxic epidermal necrolysis；TEN）

図 10.4②　中毒性表皮壊死症（toxic epidermal necrolysis；TEN）

a

b

図 10.6①　黒人男性に生じたびまん性紅斑進展型の TEN
a：AIDS 患者に併発した結核に対して投与した抗結核薬による TEN．ほぼ全身の皮膚が剥離している．剥離した皮膚の下には黒色を伴わないピンク色の真皮がむき出しになっている状態がわかる．b：著明な口唇，口腔粘膜，舌のびらん，潰瘍．

SJS と TEN の境界　MEMO

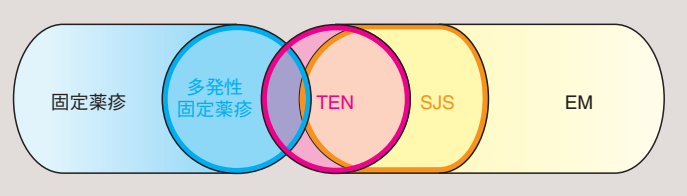

図 10.5　固定薬疹，中毒性表皮壊死症（TEN），**Stevens-Johnson 症候群**（SJS），**多形紅斑**（EM）**の病型相関図**

表 10.3　中毒性表皮壊死症（TEN）**の診断基準**（2016）

a　b　c　d　e

図 10.6②　SJS 進展型のTEN
a：発症 3 日目．多形紅斑が体幹四肢に多発．b：発症 6 日目．急激に拡大して表皮が剥離してきた．c：発症 9 日目．剥離面積は体表の約 50％である．d：発症 20 日目．一部で上皮化がみられる．e：発症 44 日目．大部分は色素沈着を残して上皮化した．

特徴である（TEN with spots）．

びまん性紅斑進展型：Lyell が最初に報告した病型である．原因薬剤を摂取した後 2 ～ 3 日中に発熱を伴って急激に全身が潮紅し，表皮が容易に剥離する（TEN without spots）．TEN 症例の数％を占めるとされる（**図 10.6**）．

特殊型：汎発性水疱性固定薬疹（p.154 MEMO 参照）など．

病因

抗けいれん薬（フェノバルビタール，カルバマゼピンなど）やアセトアミノフェン，アロプリノールによる報告が多い．細胞傷害性 T 細胞の機能が異常に亢進し，角化細胞が急激かつ広範に細胞死に陥ることで生じる．細胞死を誘導する因子として，Fas-Fas リガンドやグラニュライシン，アネキシン A1 などの関与が考えられている．また，薬剤によっては特定の

MEMO

重症薬疹と頻度の高い HLA 型

a

b

図 10.7　薬剤性過敏症症候群（drug-induced hypersensitivity syndrome；DIHS）
a：眼囲は侵されにくい．b：紅皮症を呈する．

図 10.8　急性汎発性発疹性膿疱症（acute generalized exanthematous pustulosis）

HLA class I との相関も指摘されている（p.157 MEMO 参照）．

治療・予後

直ちに薬剤を中止し，ステロイド全身投与ならびに熱傷に準じた治療を行う．同じ薬物の再投与は絶対禁忌である．病初期の高用量ステロイド内服やステロイドパルス療法は有効とされているが，フランス学派のようにステロイド使用はいずれの病期においても生命予後を悪化させるという意見もある．血漿交換療法や免疫グロブリン大量静注療法が行われることもある．

3.　薬剤性過敏症症候群
drug-induced hypersensitivity syndrome；DIHS　★

同義語：drug rash with eosinophilia and systemic symptoms；DRESS，drug-induced delayed multiorgan hypersensitivity syndrome；DIDMOHS

薬剤に対するアレルギー反応と，ヒトヘルペスウイルス 6 型（HHV-6）など体内で潜伏感染していたウイルスの再活性化が複雑に関与して生じると考えられている．カルバマゼピンなど特定の薬剤（**表 10.1** 参照）を内服した 2 ～ 6 週間後に発熱と急速に広がる紅斑が生じ（**図 10.7**），肝機能障害や好酸球増多，末梢血異形リンパ球などをみる重症薬疹の一型である．診断基準を**表 10.4** に示す．

4.　急性汎発性発疹性膿疱症
acute generalized exanthematous pustulosis；AGEP

原因薬剤の摂取後，数日以内に急速に発熱とともに全身に無菌性小膿疱が多発する薬疹の一型である（**図 10.8**）．原因薬剤としてペニシリン系やマクロライド系の抗菌薬，抗真菌薬，NSAIDs が多い．臨床像は汎発型の膿疱性乾癬（15 章 p.287 参照）とほぼ同様である．原因薬剤の中止とステロイド外用および内服による加療により，比較的速やかに改善する．

5.　手足症候群　**hand-foot syndrome；HFS**

同義語：palmoplantar erythrodysesthesia syndrome，chemotherapy-induced acral erythema

抗悪性腫瘍薬（**表 10.1** 参照）を使用する患者で，手掌足底に有痛性の腫脹，紅斑や落屑を生じることがあり，手足症候群