『あたらしい皮膚科学：第 3 版』のトップページへ

細胞，異物型巨細胞などは，病理診断の鍵となる特殊な形態を示す組織球である（2 章 p.47 参照）．

3. 肥満（マスト）細胞　mast cell ★

肥満細胞は，真皮および皮下脂肪組織の毛細血管や神経周囲にみられ，直径 10 μm の類円形ないし紡錘形を呈する（**図 1.29**）．血管の拡張や透過性亢進を起こす種々の化学伝達物質（chemical mediator）を産生保持しており，そのため細胞内に豊富な顆粒を有している．顆粒はトルイジンブルーやメチレンブルーにより赤紫に染まり，異染性（metachromasia）を示す．形態や機能は好塩基球に類似するが，血液中の好塩基球が皮膚結合組織に移行したものではなく，胎生期から皮膚で分化したものであるため，他臓器の肥満細胞とも性状がやや異なる．

電子顕微鏡観察では細胞質内顆粒は直径 0.3 ～ 0.5 μm の円形構造で，細胞質内に多数，均等分布する．Ⅰ型アレルギー反応などさまざまな刺激によって，顆粒内の化学伝達物質は細胞外へ放出される（**図 1.30**，p.33 参照）．

4. 形質細胞　plasma cell

形質細胞は，抗原刺激を受けた B 細胞が分化したもので，抗体を産生し，液性免疫に関与する．円形から梨形で核の偏在した大型の細胞（直径 8 ～ 14 μm）であり，車軸状の核小体と豊富な Golgi 装置をもつ（**図 1.31**）．正常皮膚では汗腺周囲や口唇，陰部粘膜などに常在する．

▶ **真皮樹状細胞**→ p.35 参照．

d. 脈管および神経　vascular channels and nerves

1. 血管　blood vessel ★

皮膚に分布する動脈（**図 1.32**，**1.33**）は，皮下組織から真皮へ上行すると，真皮深層において多数の分枝が吻合して，平面的に広がる網目を形成する〔皮下血管叢（subcutaneous plexus）〕．そして，皮下血管叢から多数の分枝が上行し，乳頭下層で第 2 の網目を形成する〔乳頭下血管叢（subpapillary plexus）〕．これらの真皮内の動脈を細動脈（arteriole）という．ここから毛細血管が乳頭層を上行し，真皮乳頭において係蹄（capillary loop）を構成して細静脈（venule）に移行する．細

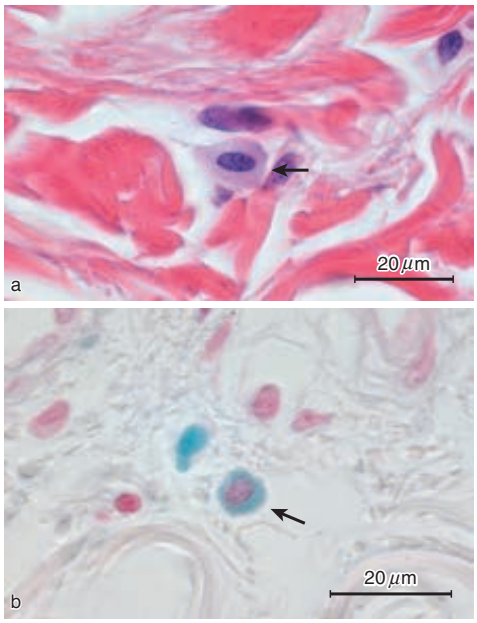

図 1.29　肥満細胞（mast cell）
a：HE 染色．b：トルイジンブルー染色による異染性．

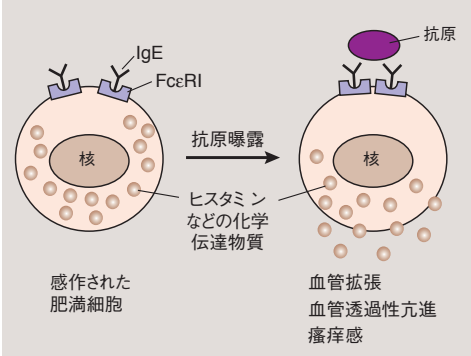

図 1.30　肥満細胞の感作模式図

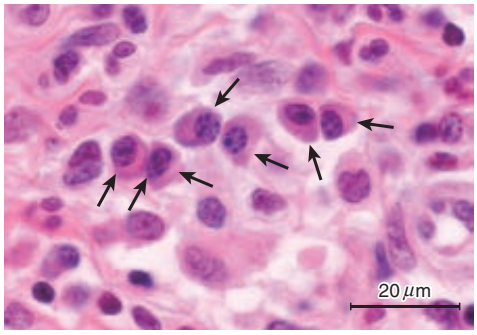

図 1.31　形質細胞（plasma cell）

血管とリンパ管の識別　MEMO

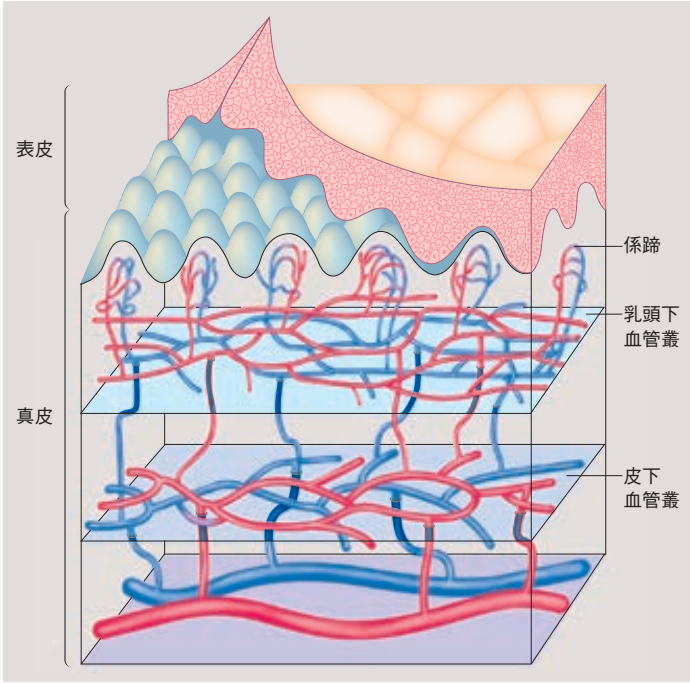

図 1.32　表皮下の血管配置

静脈は吻合して，細動脈と同様に２種の血管叢を形成し，血液は最終的に皮静脈へ流れる（**図 1.32**）．

このような基本的な血管の走行のほかに，皮膚付属器の周囲には特異的な血管叢が存在する．エクリン汗腺周囲はとくに血管網が豊富で，血流量調節，発汗による体温調節を行っている．また成長期毛包周囲も血管に富んでいる．

以上のような毛細血管を介した血流のほかに，毛細血管を経ずに動脈から静脈に直接血液を流す装置がある．これを動静脈吻合といい，交感神経の支配下にある．これにより末梢血流は調節され，体温維持にかかわる．皮膚では球状の吻合枝をもつ動静脈吻合〔グロムス装置（glomus apparatus）〕が至るところにみられ，とくに指，趾の先端部，爪の下でよく発達している．内皮細胞の壁周囲を多数の平滑筋細胞（上皮様細胞ないしグロムス細胞）が何層にも覆う様子がみられる．

電子顕微鏡で毛細血管を観察すると，内皮細胞（endothelial cell）と周皮細胞（pericyte）が観察され，周囲の間質との間に，重層化した基底板を認めることがある．内皮細胞には直径 200 nm，長さ 1 μm までの棒状のワイベル・パラーデ小体（Weibel-Palade body）がみられ，この顆粒には，ヒスタミンや血液凝固第Ⅷ因子が含まれている．周皮細胞は収縮作用を有し，内皮細胞壁の外周に存在する．

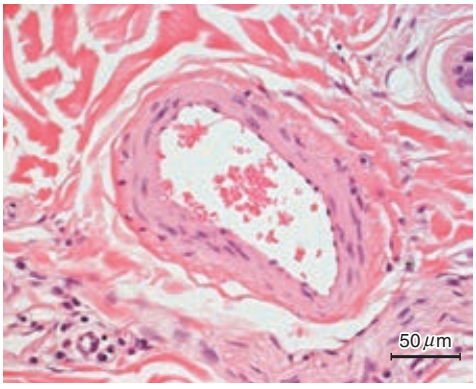

図 1.33　血管の断面

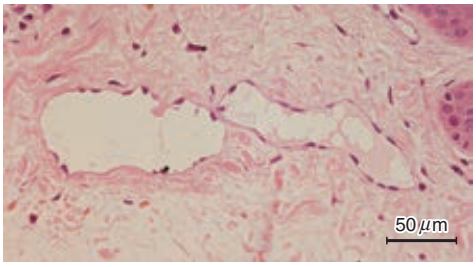

図 1.34　リンパ管（lymphatic vessel）の断面

2. リンパ管　lymphatic vessel ★

乳頭下層付近に毛細リンパ管（lymph capillary）が分布しており，後毛細管リンパ管（postcapillary lymph vessel）を経て，真皮および皮下の皮膚リンパ管につながっている．毛細リンパ管の内皮細胞は薄く，周皮細胞，基底膜を有さず，部分的に断裂しており，疎な膠原線維，弾性線維で囲まれている（**図1.34**）．真皮深層に向かうにつれて内皮は連続性となり，内腔に弁が出現する．血管に比べ，構造形態が不完全である．集合した皮膚リンパ管液は，所属リンパ節を必ず通った後に静脈に入る．種々の物質や細胞の血管を通過しない移動路として機能している．リンパ管内皮細胞マーカーとしてポドプラニン（podoplanin）が知られている．

3. 神経系　nervous system ★

真皮下層には被膜に包まれた神経線維束が走行，枝分かれした神経線維は一般的に有髄から無髄となり，真皮浅層や付属器周囲へ分布する（**図1.35**）．知覚神経と自律神経が分布しており，前者は皮膚の触圧覚，温痛覚などを伝達し，後者は遠心性に血管や汗腺，その他の付属器をコントロールしている．

1）知覚神経　sensory nerve

知覚神経の構造物として確認できるものは，痛覚に関係する自由神経終末，基底層で触覚を感知する Merkel 細胞（前述），触圧覚および振動覚の受容器である終末小体がある．

①自由神経終末（free nerve ending）

真皮上層，乳頭層に分布する．表皮内では真皮乳頭層で Merkel 細胞に付着するもの，そのまま表皮内に入りこむものがある．痛覚を伝達する無髄神経である．

②終末小体（end corpuscle）

知覚神経末端を被膜が包んだ特殊な構造物である．以下に示す種々の終末小体が知られている．

マイスネル小体（Meissner corpuscle）：手掌，口唇，外陰部の真皮乳頭にみられ，層板化した Schwann（シュワン）細胞（内棍細胞）の中を神経線維がらせん状に上行する（**図1.36**）．触覚，圧覚を受容する．

パチニ小体（Pacinian corpuscle）：手掌，足底，外陰部の真皮深層～皮下組織にみられ，中心の神経線維を同心円状に被膜が何重にも取り巻く．直径 1 mm の楕円形で，光学顕微鏡でよくみえる（**図1.37**）．振動刺激に反応する深部圧受容体である．

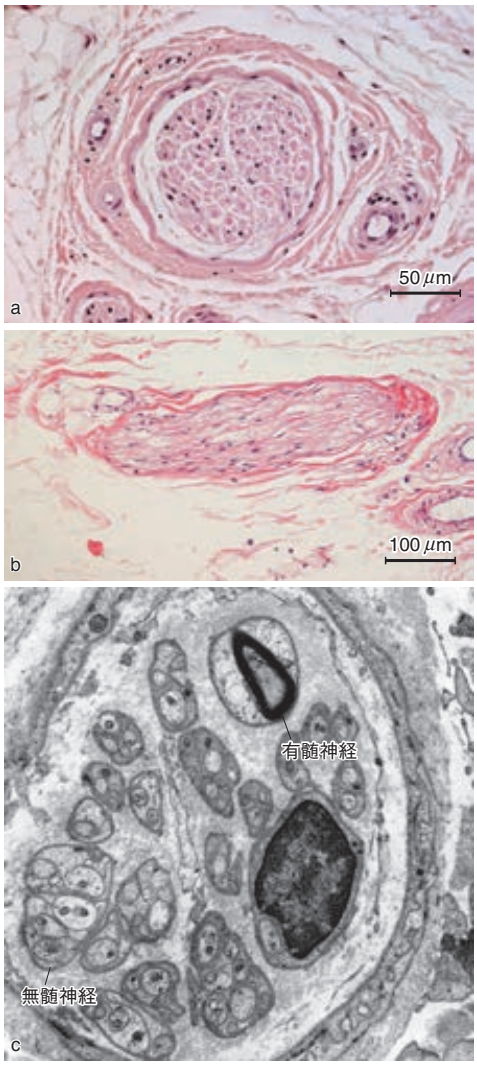

図1.35　神経の断面
a：有髄神経．b：無髄神経．c：電子顕微鏡像．

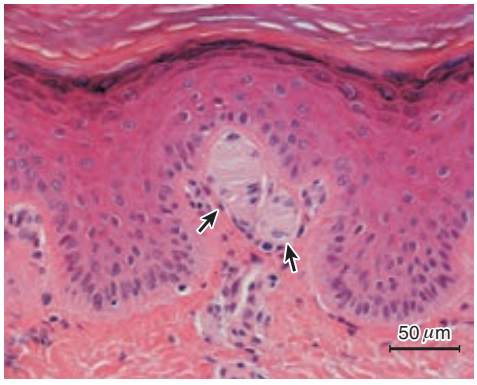

図1.36　マイスネル小体（Meissner corpuscle）

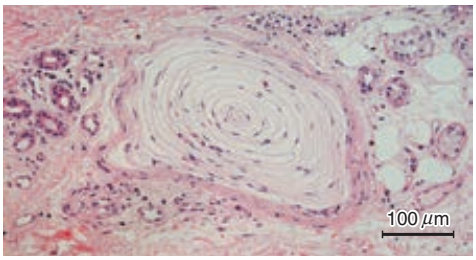

図 1.37　パチニ小体（Pacinian corpuscle）

エクリン汗腺に分布する交感神経　MEMO

2）自律神経　autonomic nerve

汗腺や立毛筋，血管，グロムス装置などに分布し，これらの器官の機能を調節する．エクリン汗腺に分布するものは，無髄の交感神経線維でコリン作動性である．この神経末端ではミトコンドリアや化学物質を含む有芯小胞，無芯小胞が確認される．一方，立毛筋，血管に分布するものはアドレナリン作動性の交感神経である．

D．皮下脂肪組織　subcutaneous fat tissue

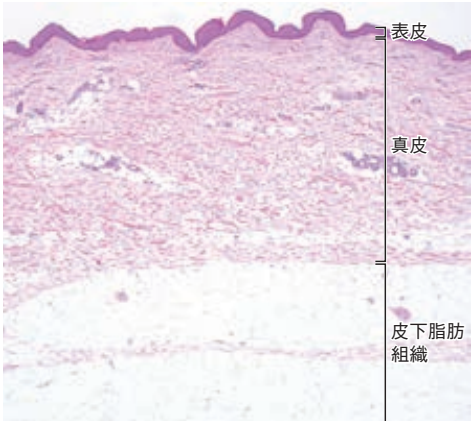

図 1.38　皮下脂肪組織（subcutaneous fat tissue）

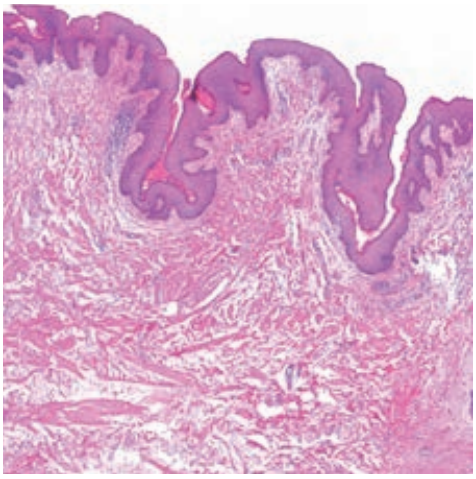

図 1.39　肉様膜（tunica dartos）
陰嚢の組織．

皮下脂肪組織とは真皮の下方にある層のことで，真皮と筋膜（fascia）との間に挟まれた部位をさす（**図 1.38**）．中性脂肪の貯蔵所としての役割をもつほか，物理的外力に対するクッションの役目や体温喪失の遮断，熱産生といった保温機能にも重要な役割を果たしている．

皮下脂肪組織は脂肪細胞（fat cell，adipocyte）で大部分が構成されており，脂肪細胞の集塊を結合織性の脂肪隔壁（fat septum）が分葉状に隔てた構造からなり，脂肪小葉（fat lobule）と呼ばれる．また，真皮から発生し，皮下脂肪組織を貫いて筋膜や骨膜と強靱に結合する線維束がところどころに存在する．この線維束によって真皮とその深部組織との結合が強固となっている．

脂肪細胞では大型の脂肪滴が細胞質のほとんどを占めるため，核などの細胞内小器官は端へ押しやられている．脂肪滴の主成分はトリグリセリドで，それを構成する脂肪酸はオレイン酸やパルミチン酸といったものが主である．

特殊な構造として，陰嚢，陰茎，大陰唇，乳頭では，皮下組織に脂肪が少なく，平滑筋線維が豊富に存在する．この平滑筋層を肉様膜（tunica dartos）という（**図 1.39**）．また，表情筋がある部位（顔面や頸部）では皮下脂肪組織と骨格筋との境界が不明瞭であり，この部位を皮筋（cutaneous muscle）という．

皮下脂肪組織の厚さは身体の部位や年齢などによって異なる．頬，乳房，殿部，大腿，手掌足底などでとくに厚く，眼瞼，鼻背，口唇，小陰唇では薄く，包皮では欠如している．また，新生児や思春期に皮下脂肪組織は発達増大する傾向にあり，とくに胎児や新生児の背部には，多数の脂肪小滴を有する褐色脂肪組織（brown fat tissue）が存在し，活発な熱産生を行う．

『あたらしい皮膚科学：第 3 版』のトップページへ