『あたらしい皮膚科学：第 3 版』のトップページへ



（crista cutis）という．そして，このいくつかの皮丘が，より深い皮溝によって囲まれて多角形の皮野（area cutanea）を形成する．毛は深い皮溝から生えており，汗腺の汗孔は皮丘に開口する（**図 1.2**）．

この皮溝の走行方向は身体部位により定まっており皮膚紋理と呼ばれる．とくに手掌や足底では特徴的な走行により，いわゆる指紋や掌紋を形成する．皮膚の深部でも同様に弾性線維が身体部位により決まった方向で走行している．このため，皮膚に円孔を開けた際には，皮膚の張力が強い方向を長軸とする楕円ができる．この走行を図示したものを割線（**図 1.3**）という．この線に沿って切開を行えば，張力に差が生じないため瘢痕が目立たなくなる．一方，母斑など皮膚疾患の一部は Blaschko（ブラシュコ）線に沿って生じることが知られている（**図 1.4**）．これは胎生期に皮膚へ分化するクローンの拡張方向を示していると考えられている．

# B. 表皮　epidermis

## a. 表皮の構造と細胞
### structure and cells of the epidermis

表皮（epidermis）の厚さは平均約 0.2 mm であり，構成する細胞の 95％は角化細胞である．この角化細胞は表皮の最下層で分裂し，成熟するに伴い上方の層へ移行していく．したがって，表皮は成熟段階によって異なる形態の角化細胞が層状に配列し，深部から以下のように 4 つに分類される（**図 1.5**, **1.6**）．基底細胞が分裂し，表皮表面で脱落するまでの時間をターンオーバー時間（turnover time）と呼び，約 45 日といわれている．

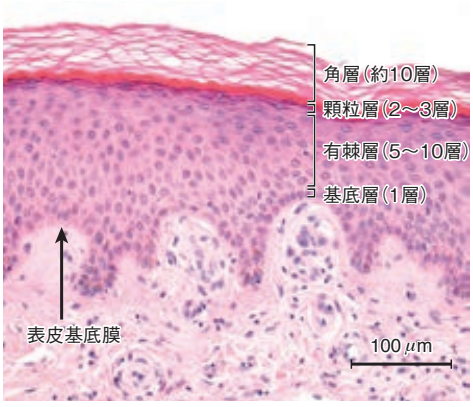


**図 1.5　表皮を構成する細胞の 4 層構造**

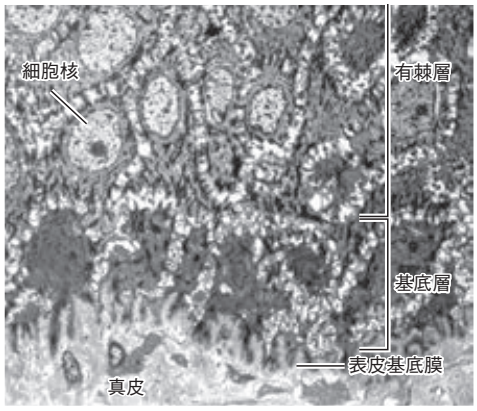


**図 1.6　表皮の電子顕微鏡像**

### 1. 基底層（基底細胞層）　basal cell layer　★

角化細胞の幹細胞を含む 1 層の基底細胞からなる．基底細胞は立方体〜円柱状の細胞であり，塩基性に濃染する細胞質とクロマチンに富む楕円形の核をもつ．また，隣接する細胞や基底細胞下にある基底膜と結合するための構造としてデスモソーム（desmosome），ギャップ結合（gap junction），ヘミデスモソーム（hemidesmosome）を有する（**図 1.7**）．

細胞質内に豊富に存在するケラチン線維〔keratin filament：トノフィラメント（tonofilament）〕は束となって核周辺に分布する一方で，ヘミデスモソームやデスモソームにも結合し，

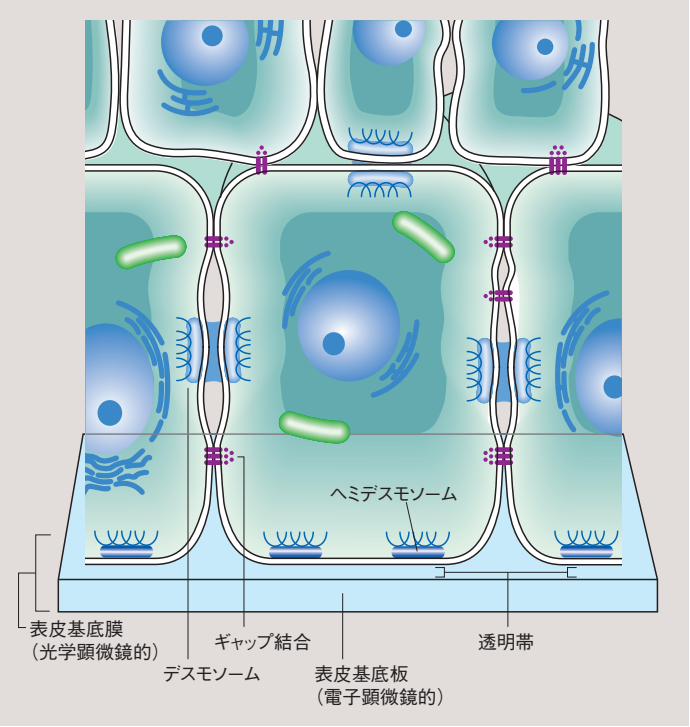


**図 1.7　デスモソーム，ギャップ結合，ヘミデスモソームの細胞内の位置**

細胞骨格を形成している．

## 2. 有棘（ゆうきょく）層（有棘細胞層）　prickle cell layer　★

5～10 層からなる．光学顕微鏡の強拡大像で角化細胞が互いに棘でつながっているようにみえるため，有棘細胞と呼ばれる．下層側で多角形であるが，上層へ向かうに従い扁平となる．有棘細胞は基底細胞より大きく，核はクロマチンが少なく円形になる．光学顕微鏡で棘のようにみえる部分は細胞間橋（intercellular bridge）と呼ばれ，標本処理過程で角化細胞が収縮し，デスモソーム（**図 1.14** 参照）部分が残ったものである．

## 3. 顆粒層（顆粒細胞層）　granular cell layer　★

2～3 層からなり，角化細胞は核も含めてさらに扁平となる．細胞質にある好塩基性の顆粒はケラトヒアリン顆粒（keratohyalin granule）と呼ばれ，主な内容物はプロフィラグリンである（**図 1.17**，**1.18** 参照）．また，電子顕微鏡では有棘層上部から顆粒層にかけて，球状で直径 300 nm 程度の層板顆粒〔lamellar granule：オドランド小体（Odland body）〕（**図 1.8**）も観察される．セラミドなどの脂質が含まれ，これが細胞間隙（かんげき）に

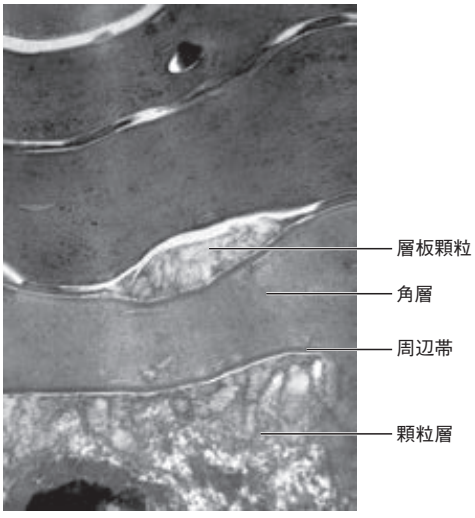


**図 1.8　顆粒層と角層境界部の電子顕微鏡像**

放出されて角化や保湿などに関与する．

### 4. 角層（角層細胞層） horny cell layer ★

角質層（stratum corneum）ともいう．約 10 層からなる．脱核し死んだ角化細胞は膜状となり，落ち葉を敷きつめたように重層化する．表層から順にいわゆる“垢”として剥がれ落ちる．手掌足底では角層がきわめて厚く，その直下に透明層（stratum lucidum）を有する（**図 1.9**）．角層細胞は扁平で，細胞質内は凝集したケラチン線維で満たされている．顆粒層の直上で細胞形態が消失し，好酸性の層状構造をとるようになる．さらに上層では膜状構造へと変化する．電子顕微鏡観察では，高電子密な線維間物質と低電子密なケラチン線維のコントラストが明瞭で，これをケラチン模様（keratin pattern）と呼ぶ．

また，角層細胞には通常よりも厚い細胞膜が存在し，その内側には周辺帯（cornified cell envelope，marginal band）と呼ばれる裏打ち構造が観察される（**図 1.8**，**1.10**）．周辺帯を構成する蛋白は物理的および化学的刺激に対して非常に安定であり，細胞膜を補強する役割を果たしている．

### 5. その他の細胞 other cells

これらの角化細胞以外に表皮を構成する細胞は全体の 5％を占めるが，それにはメラノサイトや Langerhans 細胞，Merkel（メルケル）細胞が含まれ，それぞれ色素産生や免疫，知覚に関与する．

## b. 角化細胞の接着 adhesion of keratinocytes

表皮と真皮は表皮基底膜構造によって密に接している．皮膚を摩擦しても表皮と真皮が解離しない理由は，表皮基底膜が正常に機能しているからである．また，角化細胞同士はデスモソームなどの構造によって互いが接着している．

### 1. 表皮基底膜：表皮と真皮の結合 epidermal basement membrane ★

表皮と真皮が接している部位は基底膜と呼ばれ，基底膜は光学顕微鏡観察において PAS 染色に赤く染まり，ジアスターゼ抵抗性を示す．電子顕微鏡観察では基底板（lamina densa；LD）を中心とした複雑な構造がみられる（**図 1.11**，**1.12**）．基底細胞の細胞膜と基底板との間を透明帯（lamina lucida；LL）という．

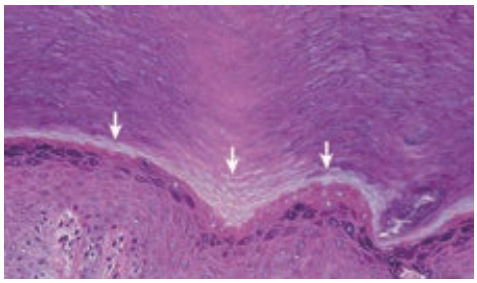

**図 1.9　手掌足底でみられる透明層（矢印部）**

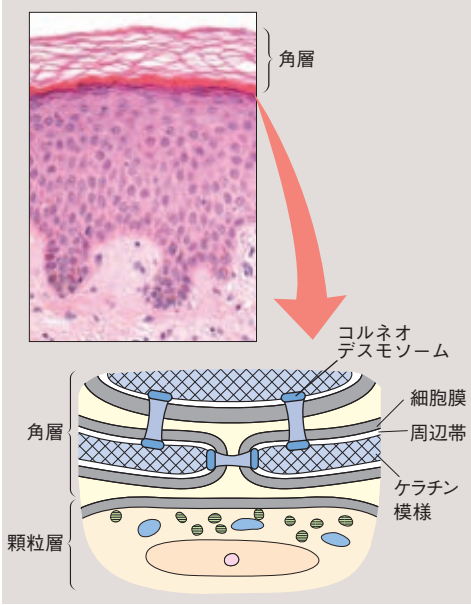


**図 1.10　角層の模式図**

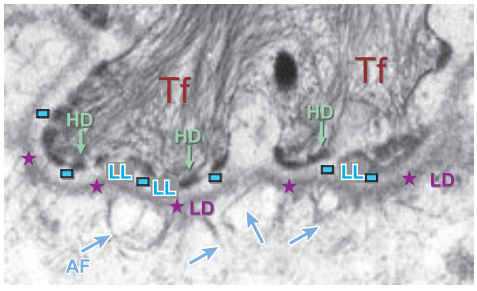


**図 1.11　表皮基底膜の電子顕微鏡像**
Tf：tonofilament（トノフィラメント）．HD：hemidesmosome（ヘミデスモソーム）．LL：lamina lucida（透明帯）．LD：lamina densa（基底板）．AF：anchoring fibril（係留線維）．

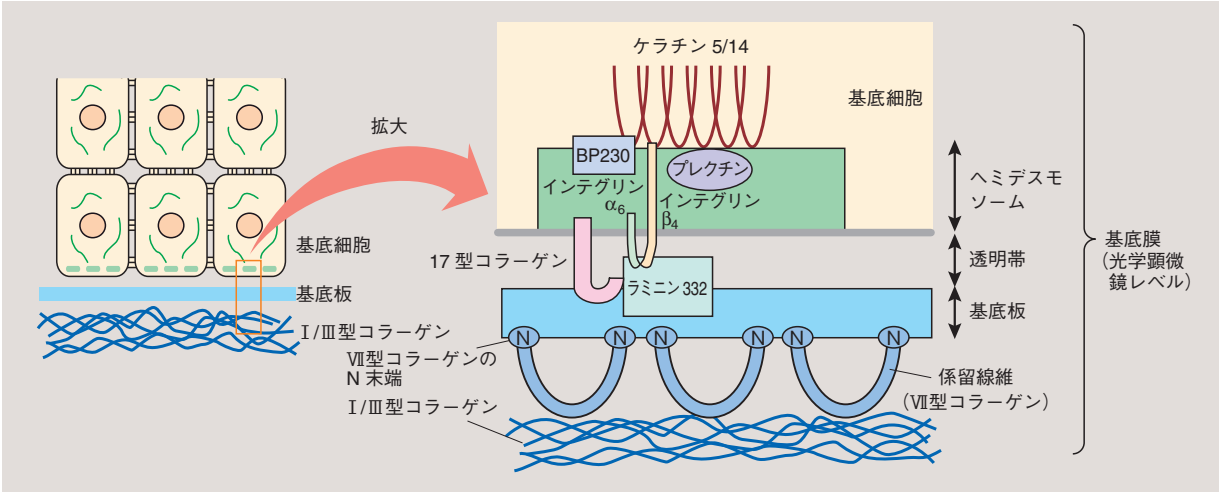


**図 1.12　表皮基底膜付近の分子構造（模式図）**

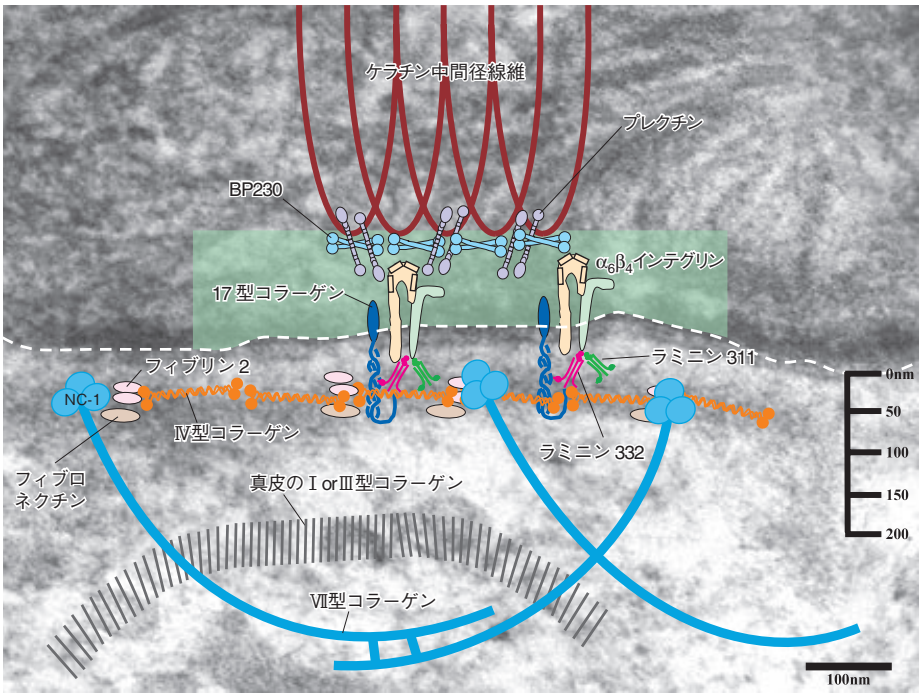


**図 1.13　ヘミデスモソーム周辺の電子顕微鏡像とそれを構成する種々の分子の実物大での存在様式**

基底板は厚さ 60 ～ 80 nm で，基底細胞の産生するⅣ型コラーゲン，ラミニン 332 などから構成される．電子顕微鏡においては高電子密な部位として観察され，三次元的には網目構造をとる．基底細胞と基底膜との接着には，ヘミデスモソームが重要な役割を果たす．ヘミデスモソームはデスモソームを半分に切ったような形態であり，両者はよく似ているが，構成成分はまったく異なる．なお，デスモソームと同様に，ヘミデスモソームにも基底細胞のケラチン線維が結合しており，細胞の形態を保持している（**図 1.13**）．

**先天的変化や自己抗体の沈着による水疱形成**　MEMO

透明帯にはラミニン 332，フィブロネクチン，ヘパラン硫酸，プロテオグリカンなどが存在する．また，17 型コラーゲン（BP180，BPAG2）は，透明帯を貫通してヘミデスモソームと基底板を直結させる長い分子である．

基底板の下にはⅦ型コラーゲンで形成される係留線維（anchoring fibril）が半弧状にフックのように存在しており，真皮のⅠ型/Ⅲ型コラーゲンと基底板とを強固に結合している．

## 2. 角化細胞間の接着
**adhesion between keratinocytes** ★

角化細胞は，デスモソームやギャップ結合，密着接合（tight junction）と呼ばれる構造によって互いに接着している．

デスモソームは，付着板（attachment plaque）と呼ばれる細胞膜内側の部位と，細胞膜を貫通して細胞間の接着を担う構造からなる．付着板はデスモプラキン（desmoplakin）などから構成されており，これらにはケラチン線維が結合し細胞骨格を強固なものにしている．貫通蛋白としてはデスモグレイン（desmoglein）やデスモコリン（desmocolin）と呼ばれる膜通過分子が重要な役割を果たしている．これらの膜貫通型糖蛋白は，細胞外で同一分子同士がカルシウムイオンの存在下に接着しており，これによって細胞間の結合がなされている（**図 1.14**）．また角層においては，デスモソームが変化したコルネオデスモソーム（corneodesmosome）が細胞間を接着する．

ギャップ結合はコネキシン（connexin）6 個からなるコネクソン（connexion）が，2 ～ 3 nm の間隙を置いて細胞間で連結して形成される．細胞間接着にかかわるほか，細胞間の情報伝達にも関与している（**図 1.15**）．

密着接合は顆粒層の一部に存在し，クローディン（claudin）やオクルディン（occludin）などの膜蛋白が細胞膜同士を密着している．これにより外来物質の体内への侵入や，細胞外液の外部への漏出を防いでいる．

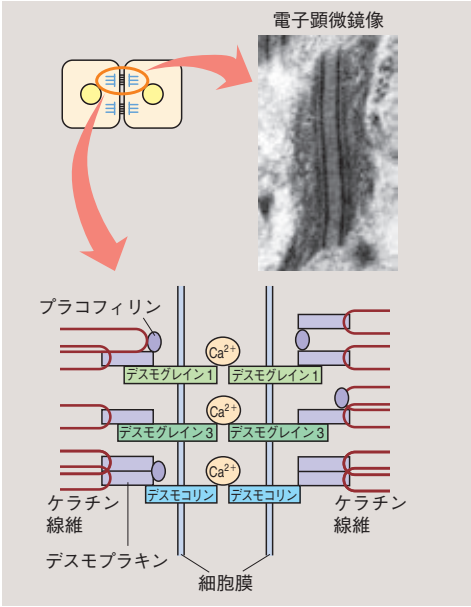


**図 1.14　デスモソームの電子顕微鏡像と分子構造（模式図）**

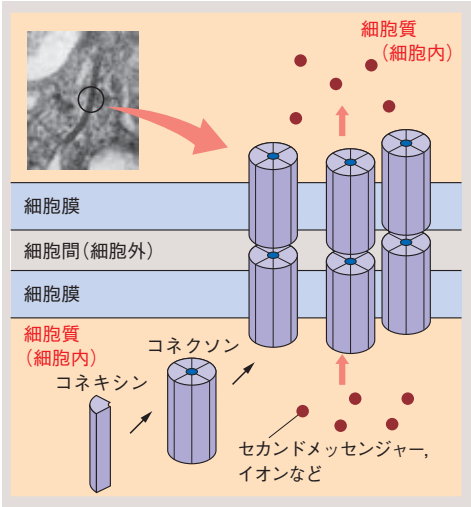


**図 1.15　ギャップ結合（gap junction）の模式図**

『あたらしい皮膚科学：第 3 版』のトップページへ