

12章 膠原病および類縁疾患

膠原病 (connective tissue disease, collagen disease) ではそれぞれの疾患に特異的な自己抗体が出現することから、自己免疫疾患の要素が強いと考えられている。膠原病では多臓器が侵され、また主病変の部位が異なることが多いため、その診断は診断基準に基づいてなされる。その診断基準には皮膚病変が組み込まれているため、膠原病の診断や治療に際して皮膚科医の果たす役割は非常に大きい。本章では、皮膚症状をきたす膠原病および、自己炎症疾患を含めた類縁疾患について概説する。

A. エリテマトーデス (紅斑性狼瘡) lupus erythematosus ; LE

定義・分類

エリテマトーデス〔紅斑性狼瘡 (lupus erythematosus ; LE)〕は、皮膚を含め全身臓器を侵す病態の診断名〔全身性エリテマトーデス (SLE), 新生児エリテマトーデスなど〕として使用される場合と、皮膚病変の診断名〔円板状エリテマトーデス (DLE), 深在性エリテマトーデスなど〕として使用される場合がある。エリテマトーデスで見られる皮疹は、経過から急性型、亜急性型、慢性型に大別され、それぞれ特徴的な病像を呈する (表 12.1)。いずれの皮疹も SLE の一症状として出現しうが、SLE 診断基準を完全に満たさない中間型や、皮膚症状のみが出現するものもある (p.194 MEMO 参照)。急性型は通常 SLE の一症状として生じるため、本書では SLE の項で解説する。一方、亜急性型および慢性型は皮膚のみに限局することも多いため、本書では別項で解説する。

1. 全身性エリテマトーデス ★ systemic lupus erythematosus ; SLE

Essence

- 腎、心、関節、中枢神経など、多臓器障害をきたし、若年の女性に好発する原因不明の自己免疫疾患。
- 皮膚粘膜症状としては、頬部紅斑 (蝶形紅斑)、円板状皮疹、口腔潰瘍、光線過敏症、脱毛など。
- 検査所見としては抗核抗体陽性、抗 dsDNA 抗体陽性、抗 Sm 抗体陽性、梅毒血清反応の生物学的偽陽性 (BFP)、LE 細胞陽性、汎血球減少、補体低下など。
- SLICC による診断基準が重要。
- 治療はステロイド内服が中心。




図 12.1① 全身性エリテマトーデス (systemic lupus erythematosus)
a : 10 歳代女性。頬部紅斑、鼻背を中心に両頬部に左右対称性に広がる浮腫性紅斑。一般に鼻唇溝を越えないため、口唇周囲の皮膚には紅斑はない。蝶形紅斑。b : 30 歳代女性、SLE の再燃時に出現した頬部紅斑。SLE の病勢の悪化に伴い頬部紅斑も出沒を繰り返すことがある。



図 12.1② 全身性エリテマトーデス (systemic lupus erythematosus)

抗核抗体検査でみられる
パターンと自己抗原

MEMO 





表 12.1 エリテマトーデスの皮疹のとらえ方



表 12.2 SLE の診断基準 (2012 年 SLICC)



疫学

日本の推定患者数は約 6 万人である。男女比は 1 : 9 で好発年齢は 20 ~ 40 歳代であり、妊娠可能年齢の女性に多い。

皮膚症状

80% 以上の症例で認められ、その皮膚所見は多彩である。診断基準 (表 12.2) には急性皮膚ループス、慢性皮膚ループス、口腔潰瘍、非瘢痕性脱毛があげられ、さらに前二者にはさまざまな皮疹が含まれる (図 12.1)。以下に、その代表的なものに



図 12.1③ 全身性エリテマトーデス (systemic lupus erythematosus)

a: SLE にみられたびまん性脱毛。この症例では脱毛局面に一致して DLE の皮疹を認めている。b: 急性期に体幹に生じた浮腫性紅斑と丘疹。
 c: 咽頭部の大きな潰瘍。SLE ではこのように大きな口腔粘膜潰瘍がみられることがある。d: 足底、足趾のびまん性紅斑。e: 手指に生じた DLE。一部圧痛を伴う。

ついて簡単に述べる。図 12.2 に各症状の頻度を示す。

頬部紅斑 (図 12.1① a, b) : 蝶形紅斑 (butterfly rash) とも呼ばれる。SLE に最も特徴的な皮疹で、SLE の約 70% に認め、約 40% は初発症状として出現する。鼻背を中心として頬部に対称性に広がる、比較的境界明瞭な浮腫性紅斑で、蝶が羽を広げたような形を呈する。一般には鼻唇溝を越えない。まれに水疱を形成する。自覚症状はないか、あっても軽い熱感を覚える程度で、消退後に瘢痕を残さない。

DLE : SLE の経過中、約 25% の症例で DLE を生じる。顔面や口唇、耳など露光部に生じ、鱗屑や痂皮を伴うことの多い境界明瞭な円板状の紅斑である (次項参照)。

手掌紅斑 : 本症の約半数に認められ、びまん性紅斑が手掌、とくに母指球部、小指球部に生じる。

脱毛 : びまん性に頭髪でみられる。とくに前頭部の毛が短く細く、折れやすくなって不揃いな長さとなる [ループスヘア (lupus hair)]。本症の活動期に悪化することが多い。

粘膜疹 : 本症の約 40% でみられる。口唇や口腔粘膜、鼻咽頭および喉頭粘膜に、紅暈を伴う小出血斑、小潰瘍が出現する。粘膜に出現した DLE ととらえることもできる。

皮下硬結 : 顔面や殿部、上腕に硬結をきたす。深在性エリテマトーデスと呼ばれる (後述)。

その他 : 手背を中心に丘疹紅斑が急性期に出現しやすい。リベド、浸潤性紫斑、爪囲紅斑、爪上皮出血、四肢潰瘍 (血管炎)、

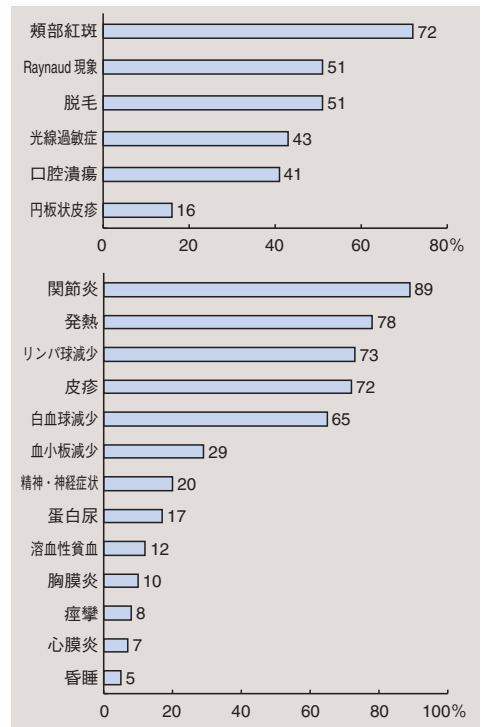


図 12.2 全身性エリテマトーデスにおける主な皮疹と臨床症状の発現頻度 (%)

(橋本博史. 全身性エリテマトーデス. 宮本昭正編. 臨床アレルギー学. 改訂第 2 版. 南江堂; 1998 のデータをもとに作図)

表 12.3 SLE の病因と考えられている要素

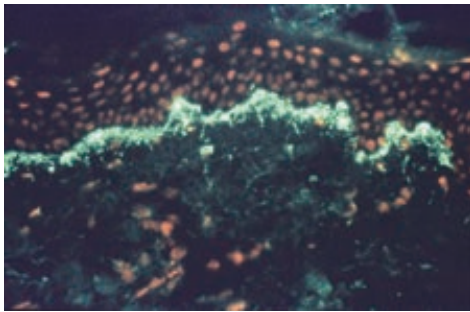


図 12.3 ループバンドテスト (lupus band test)
患者非露光部の健常皮膚を蛍光抗体直接法で観察した所見。IgG (緑色蛍光) が表皮基底膜に線状に沈着している。オレンジ色は核染色。

点状出血 (血小板減少), Raynaud 現象などもみられる。^{レイノー}

全身症状

図 12.2 に示すようにきわめて多様であり, 詳細は内科学の成書を参照のこと。本症は発熱, 全身倦怠感, 関節痛, 浮腫などを初発とし, それに伴って上記皮膚症状が出現する。

関節炎: 本症の 90% 以上で認める。多発性関節痛が近位指節間関節 (PIP), 膝, 足, 肩, 肘関節などにみられる。X 線上関節破壊を認めないことが特徴的である。

腎病変: 治療方針を決定する重要な指標となる。ループス腎炎 (lupus nephritis) と呼ばれる。病理所見から I ~ VI 型に分類され, 予後が異なる。蛋白尿, 血尿, ネフローゼ症候群, 腎不全などがみられる。

心病変: 心外膜炎, 心内膜炎 (Libman-Sacks 心内膜炎), 心筋炎などを呈する。^{リブマン サックス}

神経精神症状: 約 20 ~ 75% に何らかの神経精神症状 (痙攣発作, 見当識障害, 抑うつ, 妄想など) を呈する。ステロイド精神症 (steroid psychosis) との鑑別が困難な場合がある。

肺病変: 50% 以上で胸膜炎をみる。肺高血圧症, 肺出血, 肺梗塞など。

病因

遺伝的素因, ウイルス感染など種々の外因が複雑に絡み合って発症すると考えられているが, 詳細は不明である (表 12.3)。抗核抗体や抗 DNA 抗体, 抗 Sm 抗体などの自己抗体を産生し, これが直接的な組織破壊 (II 型アレルギー反応), もしくは免疫複合体を形成して補体を介した破壊 (III 型アレルギー反応) をきたし, 全身臓器に炎症が生じると推定されている。

SLE と DLE, どこが違う?

MEMO 

合併症

関節リウマチ、強皮症など、他の膠原病の診断基準をも満たすことがある（オーバーラップ症候群）。Evans 症候群（自己免疫性溶血性貧血 + 免疫性血小板減少性紫斑病^{エバンス}）、血栓性血小板減少性紫斑病、抗リン脂質抗体症候群などを合併しうる。

病理所見

多彩な皮膚症状を呈するため、個々の皮疹や時期により異なる。共通してみられやすい所見として、液状変性、血管周囲や付属器周囲への単核球浸潤、ムチン沈着などがあげられる。慢性病変では角栓形成などもみられる（DLE の項も参照）。病変部皮膚のみならず、健常皮膚でも基底膜に IgG, IgM, C3 などの沈着を蛍光抗体直接法で認める〔ループスバンドテスト (lupus band test)、図 12.3〕。

検査所見

汎血球減少を認め、末梢血で LE 細胞（大型の核を好中球が貪食する像）がみられる。梅毒血清反応の生物学的偽陽性 (biological false positive ; BFP) を認める。CRP は軽度上昇にとどまり病勢を反映しない。補体低下 (C3, C4, CH50) がみられ、とくに C3 は病勢を反映する。抗核抗体など種々の自己抗体が検出され（表 12.4）、抗二本鎖 DNA (dsDNA) 抗体価は特異的かつ活動性を反映する。

診断

皮膚病変においては病理所見や蛍光抗体直接法が診断に重要である。診断基準（表 12.2）のうち 4 項目を満たせば確定する。同時に 4 項目満たされなくても、後に諸症状が出現して SLE と確定されることも少なくないため、疑い例では慎重な観察が

表 12.4 SLE 患者でみられる主な自己抗体


--

薬剤誘発性ループスMEMO 

a



b



c

図 12.4① 円板状エリテマトーデス (discoid lupus erythematosus)

a : 20 歳代男性の鼻背部。境界明瞭、中央部は紅色、辺縁は茶褐色で落屑を伴う。b : 20 歳代女性の左頬部。境界明瞭、毛孔拡大を伴う。一部皮膚にびらんを伴っている。c : 30 歳代女性の右顔面全体に広範囲に認められた例。直径 1 cm 大の DLE の皮疹が多発、徐々に拡大あるいは融合して大きな局面を形成している。




図 12.4② 円板状エリテマトーデス (discoid lupus erythematosus)

a: 耳介～耳垂部に生じた DLE. 中央は癒痕化している。b: 頬部に生じた比較的早期の DLE. c: 口唇に生じた DLE. 紅斑および紫色の皮疹を呈する。扁平苔癬との鑑別が重要。口唇の DLE を母地として有棘細胞癌が発症することもある。d: 左手背および指背の DLE.

必要である。

治療

皮膚病変に対してはステロイド外用やタクロリムス外用、ヒドロキシクロロキン内服を行う。SLE に対する第一選択はステロイド内服であり、腎病変の病型によって初期量を決定することが多い。シクロホスファミドなどの免疫抑制薬やステロイドパルス療法が行われることもある。生活指導も重要であり、直射日光、過労などのストレスや寒冷刺激などを極力避けるようにする。また妊娠に伴って増悪傾向を示すことが知られており、慎重な対応が必要である。

予後

増悪と寛解とを繰り返し、慢性に経過する。従来は腎不全が最多の死亡原因であったが、ステロイド治療や透析療法により死亡率は低下 (5 年生存率は 97%)。現在は感染症、中枢神経障害、心不全で死亡する例が多い。

2. 円板状エリテマトーデス

discoid lupus erythematosus ; DLE ★

定義

DLE は皮疹の名称としての疾患名である。DLE の皮疹のみで他臓器病変を伴わない症例のほうがはるかに多い。一方、SLE は病態としての疾患名であり、SLE 患者に DLE の皮疹がしばしば生じる。

症状

境界明瞭で落屑^{らくせつ}や毛孔開大を伴う、類円形の紅色局面が単発ないし多発する (図 12.4)。潰瘍を形成することもある。最終的には中心部に癒痕と色素脱失を残して治癒する。露光部 (顔面、頭部、耳介部) や粘膜 (口唇・口腔粘膜など) に好発する。頭部に DLE が生じると不可逆性の癒痕性脱毛になる。頸部より下に DLE が多発するものを汎発型円板状エリテマトーデス (disseminated DLE, 図 12.5) という。

病理所見

①毛孔角栓形成, ②表皮萎縮, ③液状変性と基底膜の肥厚, ④付属器および血管周囲に島嶼状^{とうしょくじょう}の密な単核球浸潤, ⑤真皮のムチン沈着を特徴とする (図 12.6)。また病変部皮膚のみならず正常皮膚でも基底膜部に免疫グロブリンの線状沈着を認める

ことが多い（ループスバンドテスト陽性，**図 12.3** 参照）。

検査所見

患者の大部分は他臓器病変を伴わず，一般検査所見も正常である。一部の患者ではSLEに移行する場合がある。

鑑別診断

扁平苔癬^{たいせん}，サルコイドーシス^{そくにく}，菌状息肉症，深在性真菌症，皮膚抗酸菌感染症などで類似した皮疹を呈することがある。

治療・予後

日光曝露により増悪するため遮光を指導する。ステロイド外用，タクロリムス外用などを行うが難治性である。ヒドロキシクロロキン内服も有効。DLEを慢性に繰り返すことで有棘細胞癌を生じることがあり，注意を要する。

3. 深在性エリテマトーデス lupus erythematosus profundus

同義語：ループス脂肪織炎（lupus panniculitis）

定義・症状

皮下脂肪組織を病変の主座とする慢性型エリテマトーデスの一種である。顔面，肩，上腕，殿部に好発し，常色から紅色の直径1～3cmの皮下硬結として初発する（**図 12.7**）。表面皮膚にDLEを有することが多い。最終的に皮膚陥凹と石灰化を残して治癒する。約半数の例でSLEの合併をみる。

病理所見

皮下脂肪組織にムチン沈着や血管周囲などへの単核球浸潤がみられ，次第に線維化を生じる。病変部の血管壁に免疫グロブリンや補体の沈着をみることがある。

治療

整容的に問題を生じる場合は早期のステロイド局所注射や内服を検討する。



図 12.5 汎発型円板状エリテマトーデス (disseminated DLE)
DLEが頸部より下の体幹・上肢に広範囲に多発する。

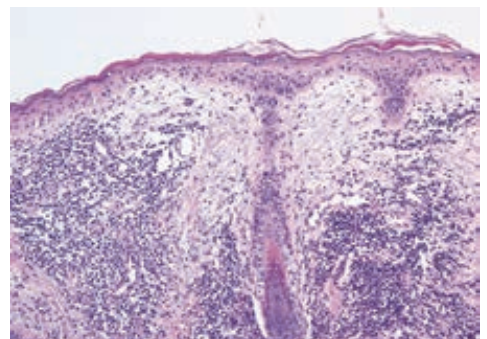


図 12.6 円板状エリテマトーデスの病理組織像
基底層の液状変性，真皮内では血管ならびに付属器周囲性の密なリンパ球浸潤，真皮の著明な浮腫を認める。通常，好中球，好酸球はあまりみられない。




図 12.7 深在性エリテマトーデス (lupus erythematosus profundus)
SLE 患者に生じた広範な脂肪織炎。被覆表皮には DLE の皮疹を認める。

4. 凍瘡状エリテマトーデス chilblain lupus

凍瘡状狼瘡ともいう。慢性型エリテマトーデスの一種。四肢末端や鼻尖、耳介部などに凍瘡 (13章 p.223 参照) に類似した紫紅色斑をみる。冬季に悪化しやすい。病理組織学的には DLE と同様である。類似の皮疹を呈するびまん浸潤型サルコイドーシス (lupus pernio, 18章 p.345 参照) も凍瘡状狼瘡と訳されるため注意が必要である。

5. 亜急性皮膚エリテマトーデス subacute cutaneous lupus erythematosus ; SCLE

定義

慢性型 DLE と、急性型 SLE の丘疹紅斑との中間に位置する経過や皮疹型を示すものである。

症状・病理所見

露光部を中心に対称性に皮疹が多発する。中心退色傾向をもつ紅斑を生じる環状連環状型 (annular-polycyclic, 図 12.8) と、乾癬に類似し軽度の鱗屑を伴う丘疹落屑型 (papulosquamous, psoriasiform) が多い。いずれも瘢痕を残すことなく治癒するが再発性である。本症患者の約半数が SLE の診断基準を満たすが、重篤な腎症状や中枢神経症状は少ない。病理所見は SLE の項を参照。

検査所見

60～80% の例で抗核抗体陽性。抗 SS-A 抗体 (70～90%)、抗 SS-B 抗体 (30～50%) の出現頻度が高いことが特徴的で




図 12.8 亜急性皮膚エリテマトーデス (subacute cutaneous lupus erythematosus ; SCLE)
a : 中心退色傾向をもつ環状連環状紅斑。 Sjogren 症候群に生じる環状紅斑に類似する。 b : 丘疹落屑型。

ある。

治療

ステロイド外用もしくは少量内服が中心となる。

6. 新生児エリテマトーデス neonatal lupus erythematosus

類義語：新生児ループス（症候群）（neonatal lupus syndrome）

症状

生下時～生後3か月の間に、Sjögren 症候群に伴う環状紅斑様、あるいはSCLE様の鱗屑を伴う環状皮疹を生じ（**図 12.9**）、6か月程度で軽度の色素沈着を残して消退する。ときに全身症状（肝機能異常、血球減少）を生じる。不可逆性の先天性心ブロックを1～2%の症例に伴い、細心の注意と対応が必要である。

病因・治療

SLEやSjögren症候群に罹患した、あるいはときに無症状の母親から、経胎盤的に移行した母親由来自己抗体による受身型の自己免疫疾患。とくに皮膚症状は抗SS-A抗体と関連している。遮光および対症療法が中心となるが、心ブロックにはペースメーカー導入が必要になることが多い。

7. 結節性皮膚ループスムチン沈着症 nodular cutaneous lupus mucinosis

背部や上肢などにみられる丘疹や結節で、真皮内に多量のムチンが沈着して生じる慢性型エリテマトーデスの一型である。SLEに伴うことが多い。

8. 水疱型エリテマトーデス bullous lupus erythematosus

顔面など上半身を中心に多形紅斑様の浮腫性紅斑が生じ、小水疱が単発ないし集簇する（**図 12.10**）。臨床的にDuhring 瘡疹状皮膚炎や後天性表皮水疱症（14章参照）に類似することがある。Ⅷ型コラーゲンに対する自己抗体を認めることがある。




図 12.9 新生児エリテマトーデス（neonatal lupus erythematosus）の環状紅斑

a：0歳男児左側頭部。初め5mm～1cm大の紅斑として生じ、徐々に環状に拡大。中心部は消退傾向を示すが、辺縁部は著明な浮腫と隆起を認める。b：右側頭部に生じた2つの環状紅斑。



図 12.10 水疱型エリテマトーデス（bullous lupus erythematosus）

SLE患者に生じた症例。水疱はLEの紅斑上だけでなく、健常皮膚上にも生じる。