

脂漏部位

MEMO

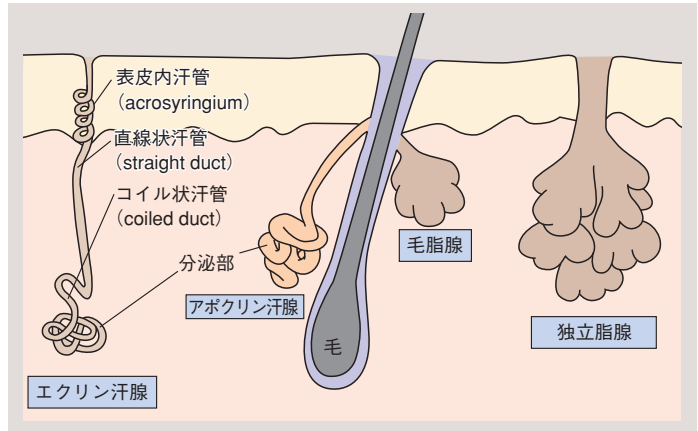


図 1.42 皮脂腺と汗腺の模式図

した脂腺が多数集まった部位を脂漏部位 (seborrheic zone) と呼び、被髪頭部や顔面 (前額, 眉間, 鼻翼, 鼻唇溝などのいわゆる “T ゾーン”), 胸骨部, 腋窩, 臍囲, 外陰部が相当する。脂腺の数は脂漏部位では 400 ~ 900 個/cm² とほかに比べて密度が濃い。また, 毛を欠如する部位では直接皮表に開口する脂腺が存在し, これを独立脂腺 (free sebaceous gland) という。独立脂腺は口唇, 頬粘膜, 乳輪, 膺, 陰唇, 亀頭, 包皮内板などに分布し, 眼瞼の Meibom 腺もこの一種である。

脂腺は脂腺細胞 (sebocyte) の小葉と, 合成された皮脂を毛包へ導く管から構成されている。小葉辺縁にみられる扁平な周辺細胞 (peripheral cell) が脂腺細胞の母細胞で, 細胞分裂により生じた娘細胞は, 成熟し脂肪滴を産生するにつれて小葉の内方へ移動する。移動するにつれて脂腺細胞は脂肪滴で充満し, 細胞が破裂して細胞成分とともに脂質が分泌される全分泌 (holocrine secretion) と呼ばれる分泌様式をとる (図 1.43)。

年齢により皮脂の分泌量は変化し, 新生児では多く産生されるが小児期では少なく, 思春期から再び増加しはじめる。女性では 10 ~ 20 歳代に, 男性では 30 ~ 40 歳代にピークを迎え, 以後減少していく。この皮脂量の調節は主に性ホルモンによってなされ, 男性ではテストステロン, 女性では副腎アンドロゲン, また新生児では母親由来ホルモンが重要であるといわれる。

d. 汗腺 sweat glands

ヒトの汗腺 (sweat gland) には, ほぼ全身に分布するエクリン汗腺 (eccrine sweat gland) と, 比較的特定部位に存在するアポクリン汗腺 (apocrine sweat gland) の 2 種類があり, 汗をつくり皮表へ送り出す。いずれも盲管状の腺で, 分泌部と汗管からなる。分泌部は真皮深層から皮下組織にかけて脂肪組織に囲

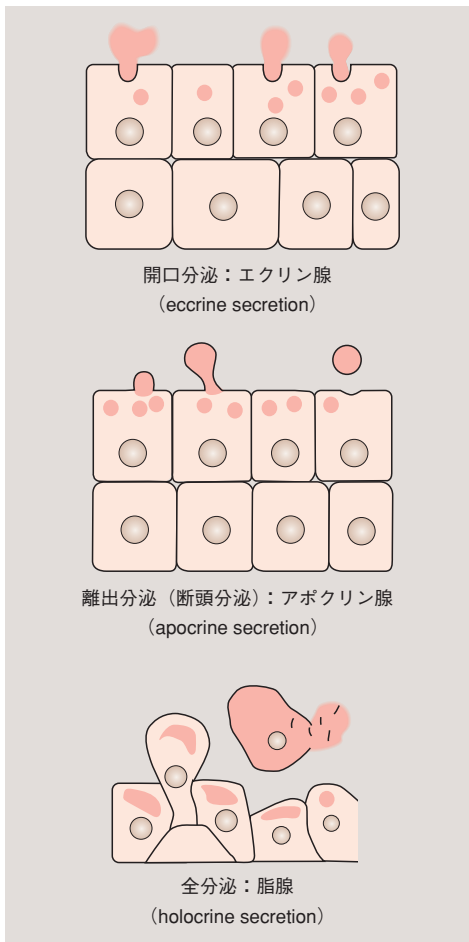


図 1.43 汗腺・脂腺の分泌様式

まれて存在し、コイル状に巻いている (図 1.42)。

1. エクリン汗腺 *eccrine sweat gland*

エクリン汗腺は、口唇や亀頭など一部を除く全身の皮膚に存在し、手掌足底、腋窩に最も多い。分布密度は $130 \sim 600$ 個/cm² であり、総数は約 300 万個と考えられている。

温熱刺激によって全身に発汗をきたし、体温調節に参与している。精神的緊張や味覚刺激によっても発汗する〔味覚的発汗 (gustatory sweating)〕。1日に産生する汗は平均 $700 \sim 900$ ml といわれ、これらの発汗は交感神経およびアセチルコリンに支配されている。

分泌部の光学顕微鏡観察では、類円形の核をもつ2層の分泌細胞とその周囲を取り囲む扁平な筋上皮細胞を認める (図 1.44a)。基底側の細胞は細胞内小器官に乏しく、グリコーゲンを大量に含んでいるため、電子顕微鏡で観察すると明るくみえる。この細胞を明細胞 (clear cell) といい、漿液性の汗を開口分泌〔エクリン分泌 (eccrine secretion), 図 1.43 参照〕で大量に分泌するため、漿液細胞 (serous cell) とも呼ばれる。一方、管腔側の細胞はさまざまな分泌顆粒が観察され、粘液を分泌する。これは暗細胞 (dark cell) または粘液細胞 (mucous cell) と呼ばれる。筋上皮細胞は平滑筋であり、収縮することで管腔に貯留した汗を汗管へ押し出す。

汗管は、分泌部から連続する迂曲した汗管を経て真皮を垂直に上行し、表皮をらせん状に上行して汗孔に開く (図 1.42, 1.44)。汗管は管腔細胞と外周細胞の2層の上皮からなり、筋上皮細胞は存在しない。分泌部で産生された汗〔前駆汗 (precursor sweat)〕はやや高張であるため、主にコイル状汗管の管腔細胞によってナトリウムイオンや塩素イオンの再吸収が行われ、最終的には低張な最終汗 (final sweat) が分泌される。

2. アポクリン汗腺 *apocrine sweat gland*

アポクリン汗腺は哺乳類の芳香腺が退化したもので、腋窩、外耳道、鼻翼、鼻前庭、乳輪、臍囲、外陰部に多数存在するが、他の部位にもわずかに存在する。乳腺や睫毛腺 (Moll's gland) もアポクリン腺の一種である。数はエクリン汗腺より少なく、毛器官とともに発生するが、出生後に一時退化する。そして、思春期以降に再び発達する。アポクリン汗腺による発汗はアドレナリン作動性と考えられ、主に情緒刺激で発汗する。汗は粘稠性で無臭であるが、皮表に出ると常在細菌によって糖蛋白質ねんちゆうや脂質などが分解され、臭気を帯びるようになる。腺の発達が

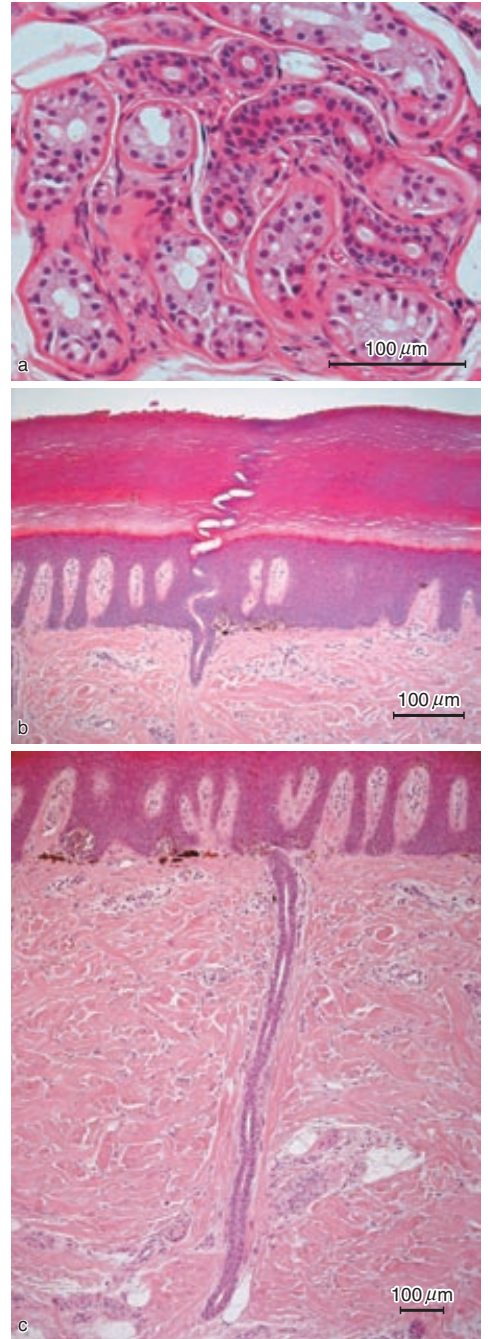


図 1.44 エクリン汗腺 (eccrine sweat gland)
a: 分泌部横断面. b: 表皮内導管縦断面. c: 真皮内導管縦断面.

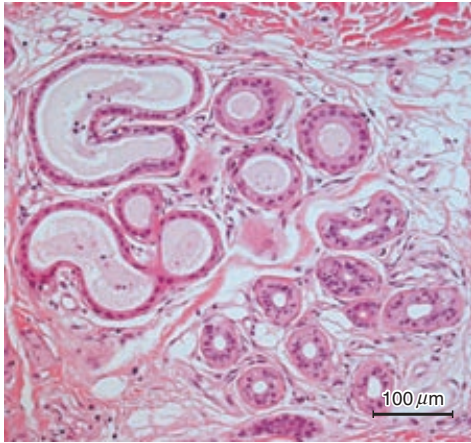


図 1.45 アポクリン汗腺 (apocrine sweat gland) 分泌部横断面。

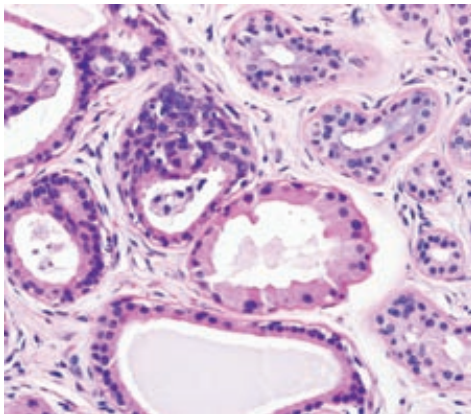


図 1.46 離出分泌 (断頭分泌) の像

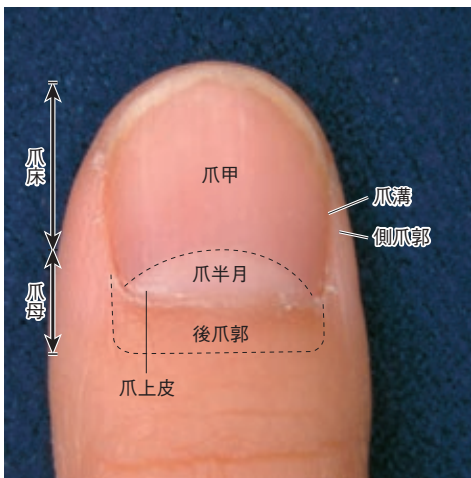


図 1.47 爪 (nail)

性ホルモンと関係していることから、性機能との関連が考えられている。

分泌部はエクリン汗腺よりも大きく、1種類の腺細胞が単層上皮のように配列しており、その周囲を筋上皮細胞が囲む構造をとっている(図 1.45)。管腔に面した細胞質の一部が隆起して、細胞から切り離される分泌形式〔離出分泌 (断頭分泌)、図 1.43, 1.46〕を主とする。

汗管は表皮に直接開口することではなく、毛包の脂腺開口部の上方に開口する(図 1.42 参照)。

e. 爪 nail

★

爪 (nail) は、爪甲、爪母、爪郭、爪床からなる角化性の上皮組織であり、各部には肉眼のおよび組織学的にさらに細かい名称が付けられている(図 1.47)。爪は胎生3か月頃に表皮から分化する。従来、表皮の角層が特殊に分化したものが爪であると考えられていたが、近年はケラチン分子の解析によって、爪は表皮と毛の両方の性状をあわせもつ組織であると考えられている。1日に約0.1 mm 伸長し、爪甲全体の再生には6～12か月を要する。高齢者では伸長が遅くなり、肥厚して褐色調を呈する。爪は、指趾先端の保護や指先の微妙な感覚などに重要な役割を果たす。

1. 爪甲 そうこう nail plate

爪甲は、ほぼ四角形の角質板で、指趾端の背面に存在する。背爪、中間爪、腹爪の3層からなる硬い構造物である。近位部では皮内に陥入しており、近位後爪郭 (proximal nail fold) で覆われている。この部位に爪母が存在し、ここで増殖した細胞が角化することで爪甲は形成され、遠位へ伸長する。この角化にはケラトヒアリン顆粒がみられない。爪甲の根元には乳白色の爪半月がみられるが、この部位での角化が不十分であることによる。

2. 爪母 そうぼ nail matrix

爪母は爪甲の角化細胞の発生母地である。この部位で分化増殖した細胞が遠位へ伸長して角化することにより爪甲が形成される。ただし、爪甲のうち腹爪に関しては、爪床から形成されることが考えられている。

3. 爪郭 ^{そうかく} nail fold

爪郭は、爪甲の両側縁と爪根を覆い、側爪郭 (lateral nail fold) と近位後爪郭からなる。近位後爪郭からは角層が前方に伸びて爪甲をわずかに覆っており、これを爪上皮 (cuticle) という。

4. 爪床 ^{そうしょう} nail bed

爪床は、爪甲の下床に存在し、表皮と同様の組織であるが、顆粒層を欠き、角化して爪甲と密着する。

爪上皮出血

MEMO 

F. 皮膚の免疫機構 immunology of the skin

a. 免疫反応の基礎 basics of immune reactions

1. 免疫システム immune system ★

免疫 (immunity) とは、外界から生体内に侵入してくる多種多様な病原性微生物から生体を防御する、生体にとって最も重要な働きである。皮膚が物理的な防御という役目を果たすため、外界の微生物類が体内に侵入するのは容易ではない。また、生体と微生物群とは、皮膚表面や腸管などで互いに共存し、一種の平衡状態を保っている。しかし、これらの平衡が崩れるなどして、微生物が生体に対し危害を加えるようになると、免疫システムが作動して微生物を排除し、生体を防御する。

免疫システムは、次のような働きからなっている。

- 病原体と自己組織を識別する。すなわち自己と非自己の認識。
- 非自己の排除。
- 過去に侵入した非自己を記憶する。いわゆる免疫学的記憶。

これらの働きは、血中に存在するリンパ球や抗原提示細胞などの免疫担当細胞によって運用されている (図 1.48)。以下、これらの細胞が各種病原体に対してどのように働き、また各種免疫担当細胞間でどのような情報のやりとりが行われているのかを簡単に述べる。

2. 反応様式 reaction pattern ★

まず、ターゲットとなる非自己〔細菌、ウイルス、他人の細胞組織、蛋白質、その他の異物など〕。免疫反応を誘導するもの

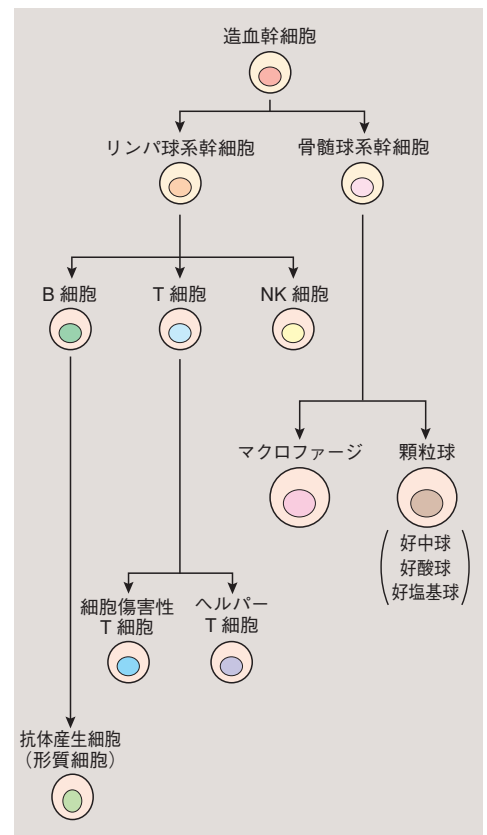


図 1.48 免疫系を構成する骨髄系細胞