図 14.27 ①　水疱性類天疱瘡（bullous pemphigoid）
a：瘙痒性の浮腫性紅斑ならびに緊満性水疱．水疱性類天疱瘡の典型的な皮疹．b：胸部．

土病の一種．自己抗体はデスモグレイン 1 を認識し，通常の落葉状天疱瘡と同じである．ブユ（black fly；family simuliidae）が本疾患を媒介するのではないかとの仮説が有力視されている．

b. 表皮下水疱症（類天疱瘡群）

Essence

- **表皮基底膜構成蛋白に対する自己抗体によって，表皮下水疱をきたす自己免疫性水疱症．**
- **表皮内水疱が弛緩性なのに対して，破けにくい緊満性水疱を生じる（図 14.26）．**
- **ときに血疱や稗粒腫を併発．**
- **類天疱瘡，線状 IgA 皮膚症，後天性表皮水疱症などに分類される（表 14.4）．**
- **蛍光抗体法が診断に有用．**
- **治療はステロイド，DDS など．**

1. 水疱性類天疱瘡　bullous pemphigoid ★★

Essence

- **表皮基底膜部のヘミデスモソームに対する自己抗体の存在．**
- **全身に緊満性水疱をきたす自己免疫疾患．**
- **高齢者に多い．**

表 14.4　表皮下水疱をきたす自己免疫性水疱症

		水疱性類天疱瘡	妊娠性疱疹	瘢痕性類天疱瘡	後天性表皮水疱症	Duhring 疱疹状皮膚炎	線状 IgA 水疱症
好発年齢		老年（若年もあり）	妊娠 4 か月～分娩直後	成人以降	成人以降	中年	10 歳未満，40 歳以上
好発部位		全身	腹部，殿部，四肢	口腔，眼粘膜	膝，肘などの間擦部	全身，とくに肘，膝，殿部	全身
臨床像	皮膚所見	緊満性水疱，浮腫性紅斑，瘙痒	膨疹様紅斑，瘙痒	水疱，びらん，瘢痕	びらん，水疱，瘢痕	瘙痒，紅斑，蕁麻疹様の膨疹	紅斑，緊満性水疱，瘙痒
	粘膜浸潤	＋	－	＋＋	＋	－	＋
病理像	所見	好酸球の浸潤			好酸球の浸潤	好中球の浸潤，微小膿瘍	好中球の浸潤
自己抗原		BP180，BP230	BP180	BP180，ラミニン 5	Ⅶ型コラーゲン		97kD（BP180）*
蛍光抗体法所見	直接法	病変部基底膜部に IgG と C3 の線状沈着	病変部基底膜部に C3 の線状沈着		病変部基底膜部に IgG の線状沈着	病変部真皮上層，乳頭部の顆粒状 IgA 沈着	病変部基底膜部に IgG，ときに C3 の線状沈着
	間接法（血清中）	抗基底膜抗体の検出			290kDa のⅦ型コラーゲン自己抗体の検出	抗皮膚自己抗体は認めない	抗基底膜部 IgA 抗体の検出
治療		ステロイド内服，免疫抑制薬，DDS など	ステロイド外用・内服		ステロイド内服，免疫抑制薬，血漿交換	サルファ薬内服，無グルテン食	DDS，ステロイド内服

＊ BP180 は XⅦ型コラーゲンと同義．97kD は BP180 の分解産物．

- **破れにくい表皮下水疱を特徴とし，瘙痒や粘膜疹を伴う．**
- **治療はステロイド内服など．**

症状

高齢者に好発するが，若年にも発症する．比較的大型で疱膜の丈夫な緊満性表皮下水疱が多発し，瘙痒のある浮腫性紅斑を伴うことが多い（**図 14.27**）．尋常性天疱瘡と比較すると粘膜侵襲は少なく（20 %程度），発現しても軽度である．基底膜部に病変があるため，全身状態は概して良好であるが，内臓悪性腫瘍を合併することがある．

病因

表皮基底膜部のヘミデスモソーム（HD）構成蛋白のうち，BP180（BPAG2：XVII型コラーゲン）および BP230（BPAG1）

1M 食塩水処理皮膚を利用した，水疱性類天疱瘡と後天性表皮水疱症の鑑別　MEMO

水疱性類天疱瘡と後天性表皮水疱症はしばしば類似した臨床経過，蛍光抗体法所見を呈し，鑑別困難なことも少なくない．このため 1M 食塩水で処理をした正常ヒト皮膚を利用して鑑別する．

正常皮膚を 1M 食塩水に 4 ℃ 48 時間浸すと，基底膜透明帯（lamina lucida）の部位で表皮真皮が分離され，人工的に水疱を形成した状態になる．この分離状態の正常皮膚を基質として患者血清を反応させ，蛍光抗体法を行うと，水疱性類天疱瘡患者の場合は表皮側のヘミデスモソームと反応して蛍光を発し，後天性表皮水疱症の患者の場合は真皮側の anchoring fibril と反応して蛍光を発するので，水疱の上下で鑑別することができる（図，split skin 法）．

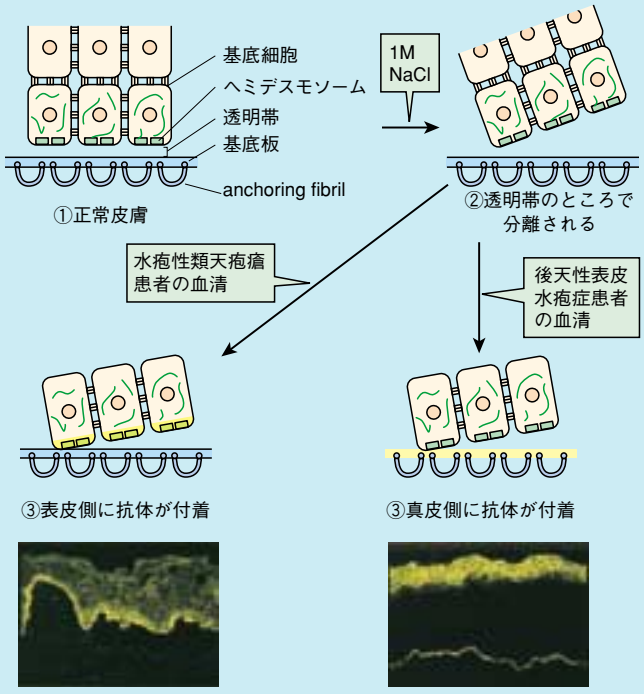



図 14.27 ②　水疱性類天疱瘡
c：背部，d：比較的大きな紅斑．e～g：体幹における緊満性水疱．

図 14.27 ③　水疱性類天疱瘡
h，i：手掌，足趾における緊満性水疱．

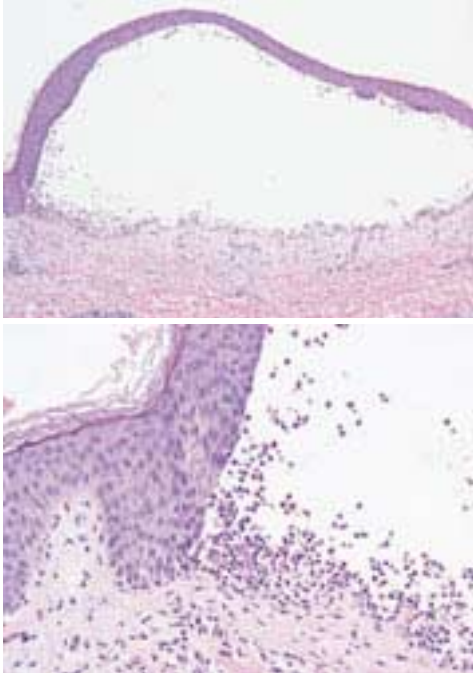

図 14.28　水疱性類天疱瘡の病理組織像
明らかな表皮下水疱．また，水疱辺縁部では好酸球を含む炎症性細胞浸潤を認める．

に対する自己抗体が産生されることにより生じる．とくに BP180 蛋白の NC16a のドメインに対する自己抗体が病因となる．

病理所見・検査所見

好酸球浸潤を伴う表皮下水疱である（**図 14.28**）．蛍光抗体直接法にて，病変部基底膜部に IgG と C3 の線状沈着をみる（**図 14.29**）．蛍光抗体間接法では患者血清中に基底膜部に反応する抗基底膜抗体が検出され，ELISA で BP180 蛋白に対する自己抗体の存在が証明される．そのほか末梢血で IgE 高値や好酸球増加を示す症例がある．

診断

臨床症状，病理組織所見，蛍光抗体法，ELISA の所見にて診断する（**表 14.4**）．とくに基底膜部への IgG の線状沈着はすべての患者で認められ，診断上最も重要である．後天性表皮水疱症との鑑別には 1M 食塩水で処理した正常ヒト皮膚を用いた蛍光抗体間接法を行う（MEMO 参照）．

治療

ステロイド内服（20 ～ 50 mg/日）．早期に離脱を図ることが重要である．シクロホスファミドなどの免疫抑制薬，DDS，テトラサイクリンとニコチン酸アミドの併用療法も有効である．高齢者が多いため，脱水や栄養，二次感染に注意を要する．ステロイド外用のみでコントロール可能な軽症例も存在する．重症例では血漿交換療法を併用することがある．

2.　妊娠性疱疹　herpes gestationis　★

症状

妊娠 4 か月～分娩直後の時期に，腹部，殿部，四肢に膨疹様紅斑が多発し，そのまわりに小水疱を生じる．粘膜が侵されることは少ない．瘙痒が激しい．本症は出産後 2 ～ 3 か月で消退することが多いが，妊娠ごとに反復，重症化しやすい．出生児に同様の皮疹を認める場合がまれに存在するが，一過性であり自然消退する．

病因・疫学

分娩 5,000 ～ 10,000 回に 1 回程度の割合で生じる．本態は妊婦に生じた水疱性類天疱瘡と考えられている．ヘミデスモソームに存在する BP180 蛋白に対する自己抗体をみる．

診断

瘙痒が激しく Duhring 疱疹状皮膚炎に類似するが，病理所見において微小膿瘍を形成しない点や IgA の沈着を認めず C3 の線状沈着を認める点において鑑別する（**表 14.4**）．

治療

ステロイド外用薬を中心に用いる．重症例ではステロイド内服．

3. 瘢痕性類天疱瘡　cicatricial pemphigoid ★

同義語：良性粘膜類天疱瘡

主に口腔，眼粘膜に水疱やびらん性病変を生じ瘢痕を残す（**図 14.30**）．外陰部，肛門周囲，咽頭，食道，鼻粘膜に病変がみられることもある．眼瞼癒着と呼吸困難が生じた場合には早急な治療が必要となる．BP180 蛋白あるいはラミニン 5 に対する自己抗体が存在する．

4. 後天性表皮水疱症　epidermolysis bullosa acquisita ★★

Essence

- **anchoring fibril を構成するⅦ型コラーゲンに対する自己抗体が後天的に産生される自己免疫性水疱症．**
- **表皮下水疱が形成され，治癒後に稗粒腫を残す．**
- **臨床的に水疱性類天疱瘡との鑑別が難しい．**
- **ステロイド内服などが行われるが難治性．**

症状

膝，肘，掌蹠などにおいて，機械的刺激によってびらんや水疱を生じる．瘢痕形成を起こすものや，水疱性類天疱瘡に類似した経過をとるものもある．治癒後に瘢痕や稗粒腫を残すことが多い（**図 14.31**）．

病因

表皮と真皮とを結合する anchoring fibril の構成分子であるⅦ型コラーゲンに対する自己抗体が産生され，表皮下水疱を形成する．

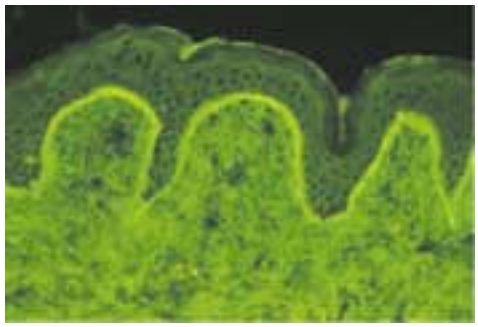

図 14.29　水疱性類天疱瘡患者表皮の蛍光抗体直接法
表皮基底膜に線状の IgG の沈着を認める．

図 14.30　瘢痕性類天疱瘡（cicatricial pemphigoid）
眼のびらん，瘢痕．

図 14.31 ①　後天性表皮水疱症（epidermolysis bullosa acquisita）
一部瘢痕形成を伴う水疱，びらん，潰瘍を認める．

図 14.31 ②　後天性表皮水疱症

検査所見

蛍光抗体直接法にて，病変部皮膚基底膜部に一致して線状に IgG が沈着．患者血清を用いた免疫ブロット法にて 290kD の Ⅶ 型コラーゲンに対する自己抗体を認める．

診断

遺伝歴がなく，成人になって発症することが重要な診断根拠となる．1MNaCl 剥離皮膚を用いた蛍光抗体法（MEMO 参照）や免疫ブロット法が確実な診断法である．

鑑別診断

水疱を形成する他の疾患，すなわち水疱性類天疱瘡，天疱瘡，ポルフィリン症，薬疹，アミロイドーシスなどとの鑑別を要する．進行例では栄養障害型表皮性水疱症と類似した皮膚症状（爪変形，指趾融合など）を呈することがある．

治療

治療に抵抗性．ステロイド内服，免疫抑制薬（シクロスポリンなど），血漿交換など．

5. Duhring（ジューリング）疱疹状皮膚炎 ★
dermatitis herpetiformis（Duhring）

Essence

- **瘙痒のきわめて強い慢性再発性の紅斑や小水疱を特徴とする疾患．小水疱は環状に配置することが多い．**
- **HLA-B8，DR3，DQ2 に関与するため欧米人には多いが，日本人には非常にまれ．**
- **真皮乳頭部に顆粒状に IgA が沈着．**
- **多くの症例でグルテン過敏性腸炎を合併．**
- **DDS 内服が有効．**

症状

非常に瘙痒が強い．紅斑や蕁麻疹様の膨疹が発生し，ついでその辺縁に環状に小水疱が発生する（**図 14.32**）．瘙痒が強烈なため，掻破によりびらんとなり痂皮や血痂を形成する．皮疹の治癒後には色素沈着や色素脱失を認める．皮疹は全身皮膚を対称性に侵すが，とくに肘頭，膝蓋，殿部などに好発．掌蹠や粘膜が侵されることはまれで，全身状態も良好である．本症の 90 %以上ではグルテン過敏性の腸症状を呈する．同じくグルテン過敏性を示す celiac 病と同様に，空腸絨毛の萎縮性変化を認

める．

病因

グルテンとそれに対するIgA抗体との免疫複合体が，皮膚に沈着するために発症すると考えられている．患者血清中に組織トランスグルタミナーゼに対するIgA抗体が存在することが最近明らかとなっている．

病理所見

表皮下水疱を形成する．真皮上層には浮腫が認められ，好中球を主体とした浸潤により微小膿瘍を形成する．

検査所見

蛍光抗体直接法にて真皮乳頭部に顆粒状にIgAの沈着が認められるが，患者血清中に抗皮膚自己抗体は検出されない．HLA-B8との相関が示唆される．末梢血では好酸球増多．

診断

多彩な皮疹，強い瘙痒などの臨床症状，表皮下水疱，IgAの顆粒状沈着，DDSによる症状の改善（治療以外に診断的意義ももつ）が診断の参考となる．ただし，日本人には本疾患は非常にまれ．

鑑別診断

線状IgA水疱症，水疱性類天疱瘡，妊娠性疱疹，多形紅斑など．

治療

DDSをはじめサルファ薬の内服がきわめて有効である．そのほか無グルテン食，抗ヒスタミン薬など．

6. 線状IgA水疱症 linear IgA bullous dermatosis；LAD ★

症状

10歳未満に発症する小児型と，40歳以上に発症する成人型とに分類される．Duhring疱疹状皮膚炎と同様に，紅斑および緊満性水疱が全身に多発し，強い瘙痒を伴う．粘膜に病変をきたす場合もある（**図14.33**）．小児型では外陰部や大腿内側に集簇する傾向にあり，自然治癒する症例が多い．

図14.32 Duhring疱疹状皮膚炎〔dermatitis herpetiformis（Duhring）〕
強い瘙痒を伴う水疱ならびに湿疹の混在．

図14.33 線状IgA水疱症（linear IgA bullous dermatosis）

病因・疫学

表皮基底膜部に IgA が線状に沈着して生じる．IgA が顆粒状に沈着する Duhring 疱疹状皮膚炎とは異なる．わが国では，表皮基底膜部に IgA が沈着する疾患の大部分は本症であり，Duhring 疱疹状皮膚炎は非常にまれである．

病理所見

表皮下水疱を認める．好中球を主体とする細胞浸潤．表皮基底膜に線状に IgA の沈着がみられる．ときに C3 も沈着する．

検査所見・診断

蛍光抗体直接法によって表皮基底膜部への線状の IgA 沈着を証明する．蛍光抗体間接法で血清中に抗表皮基底膜部 IgA 抗体が証明されることもある．これらは BP180 蛋白の分解産物（97kD）を認識するものである．

鑑別診断

Duhring 疱疹状皮膚炎との鑑別点としては，①病理組織上，顆粒状ではなく線状の IgA 沈着がみられる，②血清中に抗基底膜部 IgA 抗体を検出する場合がある，③ HLA-B8，DR3，DQ2 との相関を認めない，④粘膜症状をきたす，⑤グルテン過敏症を伴わない，があげられる．

治療

DDS が有効．DDS 無効の場合にはステロイド内服．

膿疱症　pustular disease

1.　掌蹠膿疱症　pustulosis palmaris et plantaris；PPP　★★

同義語：palmoplantar pustulosis

Essence

- **中年の手掌足底に対称性の無菌性膿疱を形成し，慢性に経過する．**
- **喫煙，細菌感染（扁桃炎），齲歯，歯科金属アレルギーなどが原因として関与する症例あり．**
- **胸肋鎖骨間骨化症を合併して胸痛をきたす場合がある．**
- **治療として，禁煙，ステロイド外用，扁桃摘出など．**

『あたらしい皮膚科学』のトップページへ