『あたらしい皮膚科学』のトップページへ

い帯とが交互に配置して特有の像（verocay body）を示す Antoni A 型と，方向性がなく網状を示す Antoni B 型とがある．

治療

圧排されている神経線維を損傷しないよう，慎重に摘出する．

3. 外傷性神経腫　traumatic neuroma

断端線維腫（amputation neuroma）ともいう．末梢神経の断端に生じる腫瘍であり，自発痛や圧痛が強い．病理組織学的には縦横に増殖する神経線維と，それを取り囲む Schwann 細胞および増殖した線維性組織を認める．疼痛が強ければ切除し，できれば神経吻合を行う．

4. 痕跡的多指症　rudimentary polydactyly

生下時からみられる指側の 1 ～ 2 cm までの小腫瘤．母指側に多い．病理組織学的には，神経線維束の増生，神経終末小体〔Meissner（マイスネル）小体および Vater-Pacini（ファーター・パチニ）小体〕の存在が認められ，胎生期に生じた多指の自然切断によるとされる．

5. 顆粒細胞腫　granular cell tumor ★

外陰部，舌，肺，食道，胃腸，膀胱，子宮などに生じる 3 cm 未満の小腫瘤．病理組織学的には，大型多角形で好酸性顆粒を含んだ細胞で構成され，偽表皮腫性に増殖した表皮が覆う（**図 21.30**）．有棘細胞癌と誤診されやすい．Schwann 細胞由来と考えられている．細胞質には好酸性顆粒が多数存在し，ジアスターゼ抵抗性，PAS 陽性，S-100 陽性を示す．ときに悪性化する．

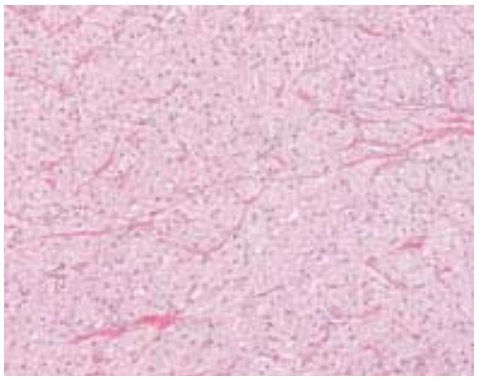

図 21.30　顆粒細胞腫（granular cell tumor）**の病理組織像**

G. 脈管系腫瘍

1. 単純性血管腫　hemangioma simplex ★

同義語：ポートワイン母斑（portwine stain），**火焔状母斑**（nevus flammeus）

症状

真皮浅層で毛細血管が拡張して生じる，出生時から存在する境界鮮明で隆起しない紅色斑（**図 21.31**）．終生持続し，基本的

に自然消退せず，加齢に伴って色調がやや濃くなる．顔面ではまれに思春期以降病巣が肥厚し，その上に結節性隆起を多発することがある〔肥大性ポートワイン母斑（hypertrophic portwine stain）〕．

特殊な病型として，正中部に淡紅色の斑をきたすものを正中部母斑という．額部や眼瞼部に生じたもの〔サモンパッチ（salmon patch）〕は 2 歳頃までに自然消退するが，項部に生じたもの〔ウンナ母斑（nevus Unna）〕は自然消退しない．

合併症

Sturge-Weber 症候群や Klippel-Trenaunary-Weber 症候群などの一症状となることがある．

病因・病理所見

真皮浅層で毛細血管の拡張と増加を認める（**図 21.32**, **21.33**）．

治療

色素レーザーが第一選択.そのほかカバーマークが用いられる．

2. いちご状血管腫　strawberry mark ★★

Essence

- **未熟な毛細血管の増殖により，生後 3 ～ 4 週から鮮紅色か**

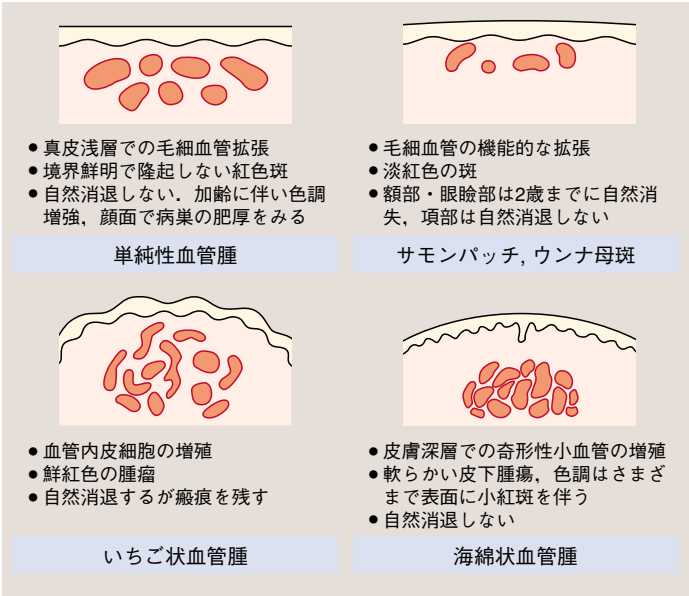

図 21.32　血管腫の分類

図 21.31 ①　単純性血管腫（hemangioma simplex）

つ隆起性の病変がみられ，6～7か月まで増大.

- 顔面や腕に好発し，数年で軟らかい瘢痕を残して自然消退.
- 治療は色素レーザー照射，ないし経過観察.

症状

生後まもなく顔面や腕に毛細血管拡張性の紅斑をきたし，それが徐々に拡大して3～6か月で赤い隆起性の腫瘤を形成する．乳児の1％にみられる．イチゴを半分にして皮膚に置いたような外観を呈する（**図 21.34**）．軟らかい腫瘤であり，硝子圧により退色，縮小する．病変部の皮膚が潰瘍を形成することもある．極期を過ぎた後は，静止期を経て退縮．学童期までに大部分が消退し，軟らかい瘢痕を残す．

病因・病理所見

血管内皮細胞の増殖がその本態．未熟な血管が増殖するために鮮紅色の腫瘤となる．血管芽細胞の細胞塊が，正常な毛細血管組織として分化できないために発症した血管形成異常の一種（**図 21.32** 参照）．

治療

以前は経過観察（wait and see policy）とされていたが，自然消退した後に瘢痕を伴い整容的に問題があることから，近年の傾向として積極的に発生直後から色素レーザー療法を行う．この治療は開始時期が早ければ早いほどよいとされる．とくに生後6か月を過ぎても増大するものや口唇に生じたもの，眼球を圧迫するものに対しては積極的に治療するが，場合によりステロイド全身投与が必要なこともある．

図 21.31 ②　単純性血管腫

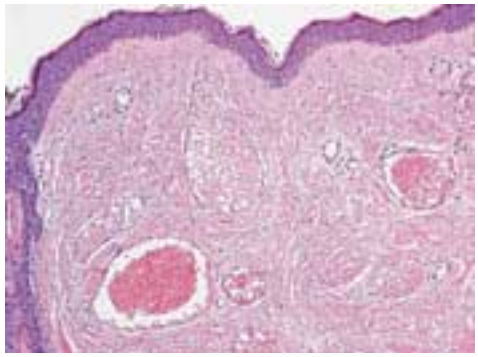

図 21.33　単純性血管腫の病理組織像
真皮血管の拡張，赤血球の充満像を認める．表面が赤くみえる理由である．

図 21.34 ①　いちご状血管腫（strawberry mark）

図 21.34 ②　いちご状血管腫

図 21.35　老人性血管腫（senile angioma）

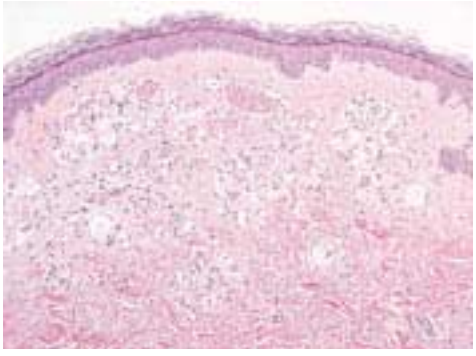

図 21.36　老人性血管腫の病理組織像

図 21.37　糸球体様血管腫（glomeruloid hemangioma）

3.　老人性血管腫　senile angioma　★

鮮紅色の光沢のある点状の紅色丘疹が，体幹に多発する．20 歳代からみられるが，加齢とともに増加する．反応性の血管増殖が原因と考えられており，病理組織学的にも真皮乳頭下層に毛細血管の限局性の増殖がみられる（**図 21.35，21.36**）．

4.　糸球体様血管腫　glomeruloid hemangioma

POEMS 症候群患者の半数以下にみられる 1 cm 以下の血管腫（**図 21.37**）．血管増生が生じ，血管増殖因子の分泌や血中エストロゲン値の亢進などがみられる．臨床的には後述の老人性血管腫に似るが，10 ～ 20 歳代の患者に急に多発し，頭頸部など体幹や四肢以外にも発生する．老人性血管腫に比して淡い紅色調で，指圧では圧排できないドーム状の結節を呈する．

5.　静脈湖　venous lake　★

高齢者の顔面や耳介，口唇部に生じる，軽度に隆起した濃青色の小結節（**図 21.38**）．病理組織学的には血管拡張が主体．

POEMS 症候群　MEMO

同義語：Crow・深瀬症候群（Crow-Fukase syndrome）

POEMS は Polyneuropathy（多発神経炎），Organomegaly of liver，Spleen or lymph nodes（肝臓，脾臓，リンパ節肥大），Endocrinopathy（内分泌異常症），M-protein（M 蛋白質），Skin lesions（皮膚病変）を意味する．皮膚病変としては，糸球体様血管腫のほか，色素沈着や多毛症，強皮症，びまん性硬化，ばち状指，網状皮斑，Raynaud 症状などがみられる．

6. クモ状血管腫　vascular spider ★★

中央に直径数 mm までの赤色丘疹があり，その周囲に放射状に毛細血管の拡張を認め，クモが長い足を広げたような外観を呈する（**図 21.39**）．顔面，頸部，肩，胸，上肢に好発する．妊娠時や肝障害時などにエストロゲン上昇を基礎として出現することが多いが，正常人でも認められる．皮疹は硝子圧法にて消退．色素レーザーや電気焼灼などで治療する．小児でみられるものは自然消失する．

7. 被角血管腫　angiokeratoma ★

真皮乳頭部に増殖する毛細血管の拡張でみられる血管腫．毛細血管を取り囲んで増殖する表皮が角化亢進して表面が疣贅状となる（**図 21.40**，**21.41**）．病理学的に表皮直下乳頭層に毛細血管の拡張を認める．5 つの病型に分類され，種々の病因が背景にある．

①単発性被角血管腫（solitary angiokeratoma）

外傷後に反応性に生じる．

② Mibelli 被角血管腫（angiokeratoma of Mibelli）

凍瘡が先駆症状としてみられ，手足に好発する．常染色体優性遺伝．

③陰嚢被角血管腫〔angiokeratoma scroti（Fordyce）〕

老人性血管腫の一種で多発する．

④母斑様限局性被角血管腫（angiokeratoma circumscriptum naeviforme）

列をなした疣状の血管性丘疹が出生時から四肢や体幹に片側性に発生．痂皮を有する．

⑤びまん性体幹被角血管腫（angiokeratoma corpris diffusum）

Fabry 病や神崎病などのライソソーム蓄積症の患者に生じる，体幹に多発する小丘疹状血管腫（17 章参照）．

8. 海綿状血管腫　cavernous hemangioma ★★

Essence

- **奇形性静脈が皮膚深層で増生．**
- **幼児期に発症し，軟らかい皮下腫瘤を形成．正常皮膚色か淡紫赤色を呈する．**
- **いちご状血管腫を表面に伴うことがある．**
- **治療は外科的切除．**

図 21.38　静脈湖（venous lake）

図 21.39　クモ状血管腫（vascular spider）
中心部に丘疹状にみえる被角血管腫があり，周囲にクモの巣のように毛細血管が拡張している．

図 21.40　被角血管腫（angiokeratoma）
母斑様限局性被角血管腫．

図 21.41　被角血管腫の病理組織像
表皮直下乳頭層の著明な毛細血管の拡張．

図 21.42　海綿状血管腫（cavernous hemangioma）
左胸部に浸潤を伴う血管腫を伴う．心部の血管にも異常をきたす．

図 21.43　Kasabach-Merritt 症候群
左下肢の巨大な血管腫．

症状

成熟した奇形性小血管（主に静脈）が皮膚深層で増生（**図 21.42，21.32** 参照）．出生時から存在し，柔軟で大きな皮下腫瘍として認められる．色調は正常色～淡青色～赤紫色であり，その皮面に小紅斑が散在する．また，表面にいちご状血管腫を伴うこともある．ときに血小板が消費され出血傾向を示すことがある（Kasabach-Merritt 症候群）．圧痛はなく，自然消退しない．

合併症

通常単発性．多発した場合は青色ゴムまり様母斑症候群や Maffucci 症候群など神経皮膚症候群の可能性がある．

治療

外科的切除．腫瘍内凝固（硬化療法）が行われることもある．放射線治療は無効である．

9. Kasabach-Merritt（カサバッハ・メリット）症候群 ★
Kasabach-Merritt syndrome

Essence

- **巨大血管腫によって血小板が消費され，血小板減少が生じて播種性血管内凝固症候群（DIC）を起こしたもの．**
- **皮下硬結として生下時または生後 3 か月までに初発．比較的速やかに増大して全体が暗赤～紫色の巨大血管腫を形成．**
- **治療は放射線，ステロイド内服，DIC に対する治療が中心．**

症状

血管腫は四肢および頭頸部に好発，非常に硬い淡紅色調の皮下硬結が生下時または生後 3 か月までに初発する（**図 21.43**）．まもなく腫瘍内出血をきたして浮腫状に腫大，巨大な暗紫色の緊張性腫瘤を形成する．血小板減少により，全身に紫斑をつくりやすくなる．凝固因子異常や血小板減少が持続すると DIC を生じる．

病因

急速に増大する小児の巨大血管腫において，腫瘍内出血をきたし血小板が消費されることによる．皮膚血管腫はいちご状血管腫に類似するが，分化度が低いためにうっ血や血小板消耗，凝固因子消耗などをきたすと考えられる．

治療

DIC に対する対症療法が必要．血管腫の治療に準じる．本血管腫は放射線感受性が高いため，放射線照射も行われる．そのほかステロイド内服など．

10. 皮膚動静脈奇形 ★
cutaneous arteriovenous malformation

先天的な血管奇形が基礎にあり，胎生期の動静脈瘻が複数個あることが原因である．出生時に単純性血管腫様を呈するか，あるいはそれほど目立たない場合もあるが，ある時期から増大傾向を示し，皮表が熱感を伴って腫脹する．拍動や振戦もみる．四肢で生じた場合には，患部の肥大や延長を認め，Klippel-Trenaunay-Weber 症候群をきたすこともある．

11. tufted angioma ★

同義語：血管芽細胞腫（中川）（angioblastoma of Nakagawa）

紅斑として生じ，徐々に拡大する扁平隆起性の浸潤局面．淡紅色から暗紫紅色を呈する，未熟な内皮細胞と周皮細胞が増殖する血管性の腫瘍で原因は不明．

12. 紡錘細胞血管内皮腫
spindle-cell hemangioendothelioma

若年者の四肢末梢部に好発する青色調の皮下腫瘤．病理組織学的には拡張した血管腔部分と紡錘形細胞の増殖する部分で構成されている様子が認められる．局所で多発するが転移などはきたさず良性である．

13. グロムス腫瘍　glomus tumor ★

Essence

- **指尖部皮膚の小動静脈吻合部（neuromyoarterial glomus）に存在するグロムス細胞由来の良性腫瘍．**
- **指趾，とくに爪甲下に暗紅色～青褐色の硬い腫瘤を形成，激しい圧痛を伴う．**
- **夜間や寒冷曝露時に発作性に疼痛が増強する．**

「血管腫」の分類と疾患名 MEMO

従来慣用的に用いられていた「血管腫」の中には，単純性血管腫のように毛細血管の拡張や奇形が主体で腫瘍性増殖を伴っていないものも存在する．これを整理するため，疾患を細胞性増殖を伴う血管腫（hemangioma）と伴わない血管奇形（vascular malformation）とに分類すると理解しやすい．

【分類と疾患名】

①血管腫（hemangioma）
- いちご状血管腫
- Kasabach-Merritt 症候群
- 毛細血管拡張性肉芽腫
- tufted angioma

②血管奇形（vascular malformation）
- a. 毛細血管性（capillary mal.）
  - 単純性血管腫
  - Klippel-Trenaunay-Weber 症候群
- b. 静脈性（venous mal.）
  - 海綿状血管腫
  - 静脈湖
- c. リンパ性（lymphatic）
  - リンパ管腫
- d. 中間型
  - 被角血管腫（a と b の中間）など，上記疾患でもさまざまな割合で中間型がある．

図 21.44 ①　グロムス腫瘍（glomus tumor）
爪下に形成．爪の変形を認める．激しい圧痛を伴う．

図 21.44 ②　グロムス腫瘍
多発型の症例.

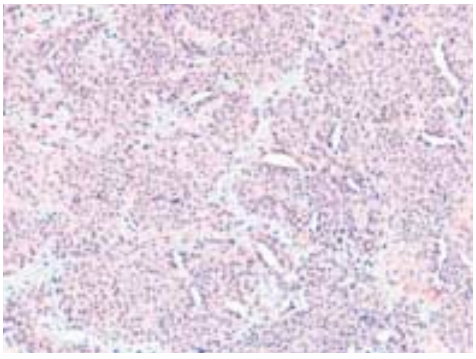

図 21.45　グロムス腫瘍の病理組織像

症状

単発型と多発型に大別されるが，ほとんどが単発型である．単発型は 20 歳以降，とりわけ爪甲下に好発する．暗紅から紫紅色調で直径 1 cm 程度までの硬い結節で（**図 21.44**），激しい疼痛を伴う．圧迫や冷水によって著しい疼痛を惹起することが特徴である．多発型は，常染色体優性遺伝形式で，あらゆる年齢に発症する．無症候性の直径 1 cm 程度の正常色～青色の軟らかい腫瘤が全身に散布性に出現し，まれに序列性に存在する．

病因

グロムス細胞の増殖による過誤腫.

病理所見

グロムス細胞は血管を取り囲むように存在し，周皮細胞由来の平滑筋細胞が増殖し，腫瘍内部には 1 層の内皮細胞による管腔構造を取り囲む（**図 21.45**）．グロムス細胞はデスミンやミオシン染色で陽性に染色される．単発型では腫瘍が皮膜に覆われており，神経線維が豊富である．多発型では血管腔が海綿状に拡張する．

鑑別診断

多発型は海綿状血管腫や青色ゴムまり様母斑症候群と鑑別する．爪甲下に出現した場合は爪下外骨腫との鑑別を要する．

治療

外科的切除.

14.　血管外皮細胞腫　hemangiopericytoma

弾性硬の比較的境界明瞭な結節が下肢，とくに大腿に好発する．病理組織学的には，血管周皮細胞（pericyte）様の円形あるいは紡錘形細胞が，1 層の内皮細胞で裏打ちされた毛細血管腔の周囲に増殖している様が認められる．

15.　リンパ管腫　lymphangioma　★★

Essence

- **リンパ管の形成異常により生じた，リンパ管の過形成と拡張による良性の病変.**
- **1 ～ 2 mm 大の小水疱が集まり，ときに水疱内出血を起こして紅色～黒色丘疹となる.**

- **治療は外科的切除.**
- **乳癌や子宮癌などの手術後，腋窩もしくは鼠径部などに生じるものはリンパ管拡張症（後天性リンパ管腫）と呼ばれる.**

分類・症状・病理所見

以下の 3 種に分類されている.

限局性リンパ管腫（lymphangioma circumscriptum）：直径数 mm の透明な小水疱が集簇して，不規則な局面を形成する．水疱内で出血を起こして内容物が紅色調を呈することや，表皮が肥厚して疣贅様にみえることもある（**図 21.46**）．病理組織学的には，真皮乳頭層でのリンパ管拡張.

海綿状リンパ管腫（lymphangioma cavernosum）：皮下に深在し大きな腫瘤を形成する．色調は正常色～淡紅色～青紫色で，波動を触れ，穿刺にてリンパ液が排出する．舌，顔面，陰部に好発する．病理組織学的には，真皮深層および皮下での不規則なリンパ管拡張を認める.

嚢腫状リンパ管腫（lymphangioma cysticum）：側頸部に多い．組織所見では真皮深層のリンパ管拡張がみられる.

検査所見

MRI や CT などの画像診断により，腫瘤の進達度や三次元構造が容易に理解できる.

治療

外科的切除あるいは硬化療法など.

16. 毛細血管拡張性肉芽腫
teleangiectatic granuloma

同義語：化膿性肉芽腫（pyogenic granuloma）

症状

外傷などが誘因となって生じた，毛細血管の増殖と血管腔の拡張を主体とした血管腫の一種．直径数 mm ～ 2 cm の半球状に隆起した有茎性で鮮紅色から暗赤色の軟らかい腫瘤（**図 21.47**）．外傷により容易に出血，潰瘍を形成する．小児の場合は顔面に，成人では体幹や四肢に好発し，急速に出現しびらんを形成して出血するので，無色素性悪性黒色腫などの悪性腫瘍との鑑別を要する.

病理所見

二次的炎症性肉芽腫を伴う血管腫，血管腫構造を伴わない肉

図 21.46　リンパ管腫（lymphangioma）
嚢腫状リンパ管腫.

図 21.47　毛細血管拡張性肉芽腫（teleangiectatic granuloma）
有茎性の鮮紅色から暗赤色の軟らかい腫瘤.

芽腫などの像を呈する．

治療

外科的切除あるいは凍結療法，レーザー照射などを行うが，不完全だと再発する．

17. 血管内乳頭状内皮細胞増殖症
intravascular papillary endothelial hyperplasia

拡張した細静脈内に生じた血栓の再疎通過程で生じた血管増生．反応性変化で成人に多い．静脈内に形成される青みがかった暗紅色の結節で，指掌側に好発する．血栓形成による痛みがあることもある．

H. 線維組織系腫瘍

1. 軟性線維腫　soft fibroma ★

同義語：アクロコルドン（acrochordon），**懸垂性線維腫**（fibroma pendulum）

症状

頸部や腋窩，鼠径など軟らかい皮膚に生じる半球状～有茎の柔軟で常色～淡褐色調の腫瘍．表面にしわが多い（**図 21.48**）．頸部や腋窩などに糸状の小腫瘍（長さ 2 ～ 3 mm）が多発するものをアクロコルドン，体幹に単発するやや大きなもの（直径約 1 cm）を軟性線維腫，これがさらに巨大になり皮膚面から垂れ下がるようになったものを懸垂性線維腫（fibroma pendulum）と呼び，それぞれ区別している．肥満者，女性に好発し，一種の加齢変化と考えられている．

病理所見

膠原線維の増生が主体であり，細胞成分に乏しい．軟性線維腫では腫瘤の中に脂肪細胞を有する場合も多い．

治療

必要があれば茎を切除ないし凍結療法．

図 21.48　軟性線維腫（soft fibroma）

『あたらしい皮膚科学』のトップページへ